Маргинальная эритема как предвестник наследственного ангиоотека

К.м.н. Л.Л. Лазаренко[1,2], к.м.н. А.М. Миличкина[1], М.А. Сайтгалина[1], к.б.н. Ю.В. Останкова[1], д.б.н. Т.П. Сесь[2], И.В. Хамитова[1], академик РАН А.А. Тотолян[1,2]

[1]ФБУН НИИ эпидемиологии и микробиологии им. Пастера, Санкт-Петербург
[2]ФГБОУ ВО ПСПбГМУ им. акад. И.П. Павлова Минздрава России, Санкт-Петербург

РЕЗЮМЕ

Представленное клиническое наблюдение призвано ознакомить с клиническими проявлениями наследственного ангиоотека (НАО), включая продромальные симптомы, такие как маргинальная эритема (МЭ). Особенностью заболевания является эстроген-зависимый характер отеков (дебют во время беременности, ухудшение состояния на фоне приема пероральных контрацептивов) и наличие МЭ. Длительное время пациентка наблюдалась с диагнозом «Аллергия неясной этиологии». Трудности в дифференциальной диагностике ангиоотеков и МЭ отсрочили постановку правильного диагноза на 6 лет. Для постановки диагноза использовались лабораторная диагностика и генетическое исследование. Было выявлено снижение концентрации и активности С1-ингибитора комплемента, миссенс-мутация в 7-м экзоне гена SERPING1 (C1NH). Кроме того, было установлено, что мама пациентки страдает подобными отеками с молодости. Назначенное лечение антагонистом В2-рецепторов брадикинина (икатибант) способствовало быстрому разрешению ангиоотеков и МЭ. Тщательно собранный анамнез, в том числе семейный, аллергологический, фармакологический, детальный осмотр, использование всех возможностей лабораторной диагностики, включая генетические исследования, помогают в постановке диагноза НАО.

Ключевые слова: *наследственный ангиоотек, маргинальная эритема, продромальные симптомы, диагностика, генетические исследования, лечение, икатибант.*

Для цитирования: *Лазаренко Л.Л., Миличкина А.М., Сайтгалина М.А. и др. Маргинальная эритема как предвестник наследственного ангиоотека. РМЖ. 2022;8:39–42.*

ABSTRACT

Erythema marginatum as a precursor of hereditary angioedema

L.L. Lazarenko[1,2], A.M. Milichkina[1], M.A. Saitgalina[1], Yu.V. Ostankova[1], T.P. Sess[2], I.V. Khamitova[1], A.A. Totolyan[1,2]

[1]Pasteur Research Institute of Epidemiology and Microbiology, St. Petersburg
[2]Pavlov First Saint-Petersburg State Medical University, St. Petersburg

The presented clinical case is intended to familiarize with the clinical manifestations of hereditary angioedema, including prodromal symptoms, such as erythema marginatum. The disease pattern is the estrogen-dependent nature of edema (debut during pregnancy, condition deterioration during the use of oral contraceptives) and the presence of erythema marginatum. The female patient with a diagnosis of "allergy of unclear etiology" participated in a follow-up for a long period of time. Difficulties in the differential diagnosis of angioedema and erythema marginatum delayed the correct diagnosis for 6 years. Laboratory diagnostics and genetic study were used to establish the diagnosis. A decrease in the concentration and activity of the C1 complement inhibitor, a missense mutation in exon 7 of the SERPING1 (C1NH) gene was revealed. Besides, it was found that the patient's mother suffered from similar edema from her youth. Prescribed treatment with a bradykinin B2 receptor antagonist (icatibant) contributed to the rapid resolution of angioedema and erythema marginatum. A carefully collected medical history, including family, allergological, pharmacological, detailed examination, the use of all kinds of laboratory diagnostics, including genetic studies, helped in the diagnosis of hereditary angioedema.

Keywords: *hereditary angioedema, erythema marginatum, prodromal symptoms, diagnosis, genetic studies, treatment, icatibant.*

For citation: *Lazarenko L.L., Milichkina A.M., Saitgalina M.A. et al. Erythema marginatum as a precursor of hereditary angioedema. RMJ. 2022;8:39–42.*

Введение

Маргинальная эритема (erythema marginatum, erythema Lehndorf — Leiner) (МЭ) — характерная кольцевидная кратковременно существующая эритема, являющаяся одним из проявлений острой ревматической лихорадки и, реже, пситтакоза, или дефицита С1-ингибитора (код по МКБ-10: L53.1) [1]. МЭ может быть самостоятельным проявлением заболевания или являться предвестником наследственного ангиоотека (НАО). НАО — это аутосомно-доминантное заболевание, характеризующееся повторными эпизодами отека кожи и/или слизистых оболочек, длящимися от 2 до 5 дней, вовлекающими преимущественно конечности, лицо, дыхательные пути и желудочно-кишечный тракт [2]. НАО относят к первичным иммунодефицитам без инфекционного синдрома (код по МКБ-10: D84.1) [3]. Это редкое наследственное заболевание, вызываемое мутациями в гене *SERPING1*, которое опосредуется дефицитом (I тип НАО, 80% случаев) или дисфункцией (II тип НАО, 15% случаев) С1-ингибитора эстеразы, ведущими к гиперпродукции брадикинина. Существуют случаи с нормальным уровнем С1-ингибитора (около 5% случаев НАО, ранее описываемые как III тип НАО):

– НАО с мутацией в гене XII фактора (HAE-FXII), наследуется по аутосомно-доминантному типу с низкой пенетрантностью, составляет 30% среди пациентов с НАО с нормальным уровнем С1-ингибитора. Симптомы заболевания возникают только у 10% мужчин, имеющих мутации в гене, и у 60% женщин [4]. У женщин проявления характеризуются кожными симптомами (преимущественно на лице), отеком языка, часто обострения провоцируются приемом контрацептивов, гормональной перестройкой во время беременности и родов, подтверждая важную роль эстрогенов в развитии заболевания. В противоположность НАО с дефицитом С1-ингибитора, клинические симптомы дебютируют во взрослом возрасте. Мужчины подвержены HAE-FXII реже, за исключением присутствия кофакторов, таких как прием ингибиторов АПФ. Как и в случае с НАО с дефицитом С1-ингибитора, активация контактной системы и гиперпродукция брадикинина вовлечены в патофизиологию НАО с мутацией в факторе Хагемана.
– НАО с мутацией в гене ангиопоэтина 1 (HAE-ANGPT1). Ангиопоэтин 1 регулирует сосудистую проницаемость, защищая сосуды от пропотевания плазмы, вызываемого брадикинином. Мутация в гене ангиопоэтина 1 ассоциирована с увеличением проницаемости сосудов и ангиоотеком [5].
– НАО с мутацией в гене плазминогена (HAE-PLG) является аутосомно-доминантным заболеванием, характеризуется высокой частотой отека языка, что ведет к асфиксии. Отек при этом типе НАО также опосредован брадикинином, но гиперпродукция брадикинина вызвана активацией фибринолитической системы [6].
– НАО с неизвестной мутацией (UNK-HAE) — функциональные мутации гена пока не установлены.

Диагноз НАО с нормальным уровнем С1-ингибитора устанавливается при нормальном значении С1-ингибитора и его функциональной активности в случае типичной клинической картины в сочетании с положительным семейным анамнезом.

Безусловно, ангиоотек является главным симптомом НАО, но он может ассоциироваться с другими проявлениями, такими как абдоминальные атаки и продромальные симптомы: беспокойство, усталость, раздражение, МЭ и др. Среди предвестников НАО главный специфический признак — МЭ. Она впервые была описана E. Dinckelecker в 1882 г. [7]. МЭ представляет собой ретикулярную или кольцеобразную незудящую эритему, преимущественно локализующуюся на верхней половине туловища, которая может предшествовать или сопутствовать ангиоотеку, но может появляться самостоятельно [8]. Этот тип сыпи также может быть ассоциирован с ревматическими заболеваниями [9]. МЭ отличается от крапивницы, которая, как правило, сопровождается зудом, носит преходящий распространенный характер, состоит из уртикарных волдырей, возвышающихся над кожей. Точный механизм МЭ неизвестен, однако предполагается, что он опосредован брадикинином, что подтверждалось обнаружением гранул брадикинина в кожных биоптатах [10]. Традиционная антиаллергическая терапия (антигистаминные препараты, глюкокортикоиды, эпинефрин) неэффективна при МЭ, сочетанной с НАО. Имеются единичные сообщения об успешном лечении МЭ антагонистом В2-брадикининовых рецепторов икатибантом [11].

Представляем клиническое наблюдение пациентки с НАО и редким продромальным симптомом, МЭ, у которой постановка правильного диагноза была отсрочена на 6 лет.

Клиническое наблюдение

Пациентка, 34 года, наблюдается нами с 2018 г.

Жалобы: отеки верхних и нижних конечностей, возникающие без видимой причины; появление на коже в разных частях тела кольцевидных высыпаний без волдырей; периодически острые боли в животе.

Анамнез болезни. Страдает ангиоотеками с 26 лет (с 2012 г.). В I триместре беременности, закончившейся замершим плодом, впервые возникли отеки мягких тканей верхних и нижних конечностей (рис. 1). Характер отеков — плотные, медленно проходящие (в течение 2–5 сут), не сопровождаются покраснением и зудом, а вызывают чувство распирания и боли, резистентные к глюкокортикоидам и антигистаминным препаратам. Первоначально отеки возникали 2–3 раза в год. Ставили диагноз «Аллергия неясной этиологии». Ухудшение состояния с 32 лет (июнь 2018 г.), после назначения гинекологом пероральных контрацептивов, когда отеки стали возникать без видимой причины еженедельно, проходили самостоятельно в течение 2–5 сут, антигистаминные препараты были неэффективны, незначительный положительный эффект от глюкокортикоидов.

С 2018 г. на фоне регулярного применения контрацептивов стала отмечать появление не зудящих, без возвышений над кожей, кольцевидных высыпаний («разводов», по словам пациентки), которые возникали спонтанно или предшествовали развитию отеков (см. рис. 1). Обращалась к нескольким дерматологам, которые расценивали состояние как крапив-

Рис. 1. Клинические проявления НАО: отек кисти (А), области колена (В), МЭ (С)

ницу либо как аллергический дерматит. Проводимая терапия антигистаминными препаратами и глюкокортикоидами была малоэффективной. В 2018 г. перенесла 3 эпизода интенсивных абдоминальных болей, сопровождаемых рвотой. С последним приступом была госпитализирована в хирургическое отделение стационара, но была впоследствии выписана, так как при тщательном обследовании (анализ крови, УЗИ брюшной полости, гастроскопия) данных за острый живот не получено, симптомы регрессировали самостоятельно. Была рекомендована консультация аллерголога.

Семейный анамнез: мама пациентки страдает подобными отеками с молодости. Попытки обращения к врачам не принесли желаемого эффекта. Далее к врачам не обращалась, дожидалась самостоятельного разрешения отеков.

Результаты обследования: общий IgE 19 МЕ/мл (норма <100 МЕ/мл), С3 компонент комплемента 1,08 г/л (норма 0,83–1,93 г/л), С4 компонент комплемента 0,08 г/л (норма 0,15–0,57 г/л), активность С1-ингибитора комплемента 28,43% (норма 70–130%), концентрация С1-ингибитора комплемента 5,4 мг/дл (норма 23–41 мг/дл).

Генетическое исследование. У пациентки, ее мамы и ее сына обнаружена миссенс-мутация в 7-м экзоне гена *SERPING1 (C1NH)* (рис. 2). Нуклеотидная замена g. 15379C>T является патогенной и приводит к замене аминокислоты пролин на лейцин в 399-м положении (Pro399Leu) в последовательности белка согласно ресурсу HAEdb (http://hae.enzim.hu/). Все три члена семьи являются гетерозиготными носителями данного полиморфизма. Видно, что патогенный вариант присутствует в гетерозиготном состоянии. Справа приведена та же последовательность, полученная в результате секвенирования генетического материала мужа пациентки. Из рисунка видно, что у мужа данный полиморфизм отсутствует.

На рисунке 3 изображено генеалогическое древо данной семьи, где стрелкой отмечен пробанд (мама пациентки), а закрашенные наполовину фигуры соответствуют носителям мутации в гетерозиготном состоянии.

Диагноз: D 84.1 Наследственный ангиоотек I типа (первичный иммунодефицит).

С начала заболевания прошло 6 лет, прежде чем был поставлен корректный диагноз.

Динамическое наблюдение. Даны рекомендации по отказу от приема оральных контрацептивов. Пациентка была внесена в Регистр пациентов с первичными иммунодефицитными состояниями [12]. В феврале 2019 г. с целью купирования острого ангиоотека в стационаре вводился плазменный С1-ингибитор в дозе 1000 мг внутривенно капельно, с последовавшим регрессом ангиоотека в течение 3 ч. С учетом отдаленного проживания пациентки в области с целью долговременной профилактики был рекомендован прием транексамовой кислоты по 1 г 3 р/сут (от приема препарата пациентка воздержалась). В 2019 г. ангиоотек возникал 5 раз (дважды отек рук и трижды отек живота). Отекам предшествовала МЭ. В 2020 г.: в январе — отек живота и спины, прошел самостоятельно; в феврале — массивный отек рук, ног и живота. Для купирования эпизода самостоятельно использовала икатибант в дозе 30 мг подкожно, отек был купирован в течение 3 ч. Отмечала местную реакцию в виде выраженной болезненности в месте инъекции. В мае 2020 г. возникла распространенная МЭ и появились боли внизу живота. Был самостоятельно введен икатибант 30 мг подкожно. Через 30 мин МЭ регрессировала. Введение было менее болезненным, ангиоотека не последовало.

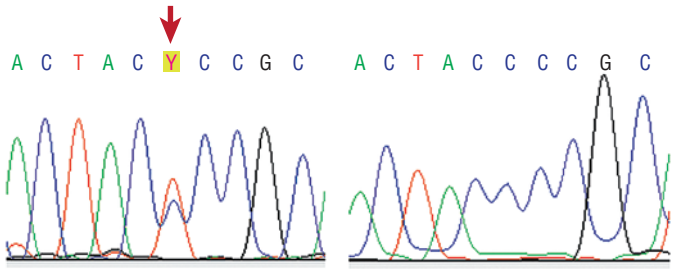

Слева — патогенная миссенс-мутация в гетерозиготном состоянии (обозначена стрелкой), обнаруженная у пациентки, ее мамы и ее сына; справа — отсутствие мутации

Рис. 2. Результаты секвенирования 7-го экзона гена *SERPING1*, проведенного для членов семьи пациентки

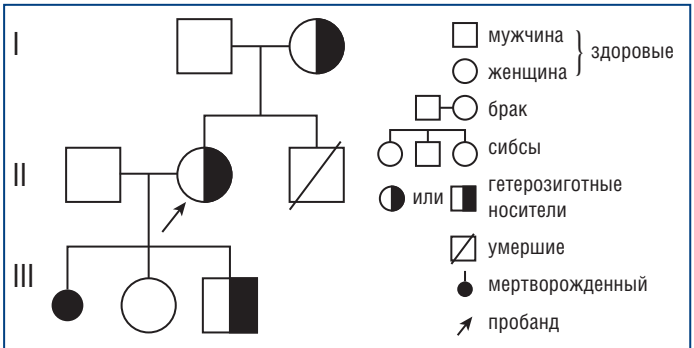

Рис. 3. Генеалогическое древо описываемой семьи

Обсуждение

У пациентки представлены все диагностические критерии, позволяющие сформулировать диагноз НАО I типа:

- *большие клинические критерии:* наличие рецидивирующих невоспалительных отеков, без крапивницы, сохраняющихся более 12 ч, разрешающаяся самостоятельно абдоминальная боль и/или рецидивирующие отеки гортани;
- *малые критерии:* наличие у кровных родственников (матери пробанда), рецидивирующих отеков или абдоминальных болей и/или отеков гортани;
- *лабораторные критерии*: низкие уровни С4 компонента комплемента, С1-ингибитора (количественное снижение и нарушение функции), мутация в гене *SERPING1*.

Особенностью наблюдения является эстроген-зависимый характер отеков (дебют во время беременности, прием пероральных контрацептивов) и наличие МЭ. Вероятно, трудности в дифференциальной диагностике кожного синдрома, неосведомленность практикующих врачей в отношении клинических проявлений МЭ отсрочили правильную постановку диагноза. Этот факт подтверждают зарубежные исследователи: в Дании в случае сочетания НАО и МЭ диагноз запаздывает на 2 года [13].

Лечение НАО направлено на предотвращение фатального исхода и улучшение качества жизни. Методы терапии ориентированы на купирование острых симптомов и предотвращение развития атак, предусматривая долгосрочную и краткосрочную профилактику [14]. В представленном клиническом наблюдении назначение аттенуированных андрогенов молодой женщине неприемлемо, а от приема антифибринолитиков или самостоятельной внутривенной инфузии С1-ингибитора пациентка отказалась. Введение антагониста В2-рецепторов брадикинина (икатибанта) способствовало быстрому разрешению МЭ.

Заключение

Трудности в дифференциальной диагностике ангиоотеков и МЭ, как правило, не позволяют правильно и своевременно поставить диагноз. В нашем наблюдении отсрочка правильного диагноза составила 6 лет. По данным зарубежных авторов, в датской популяции правильный диагноз ставился спустя 2–11 лет от дебюта [13]. Для постановки правильного диагноза необходимо тщательно собирать анамнез, в том числе аллергологический и фармакологический, проводить детальный клинический осмотр, использовать все возможности лабораторной диагностики и генетических исследований.

Практикующие врачи должны быть осведомлены обо всех клинических проявлениях НАО, включая продромальные симптомы, такие как МЭ, а также о возможностях современной диагностики и эффективной терапии.

Литература

1. Кубанова А.А., Кубанов А.А., Волнухин В.А. Федеральные клинические рекомендации. Дерматовенерология 2015: Болезни кожи. Инфекции, передаваемые половым путем. М.: Деловой экспресс; 2016. [Kubanova A.A., Kubanov A.A., Volnukhin V.A. Federal clinical guidelines. Dermatovenereology 2015: Skin diseases. Sexually transmitted infections. M.: Business Express; 2016 (in Russ.)].
2. Longhurst H., Cicardi M. Hereditary angio-oedema. Lancet. 2012;379(9814):474–481.
3. Федеральные клинические рекомендации. Наследственный ангиоотек (НАО). М.; 2019. [Federal clinical guidelines. Hereditary angioedema (HAE). M.; 2019 (in Russ.)].
4. Bork K., Wulff K., Hardt J. et al. Hereditary angioedema caused by missense mutations in the factor XII gene: clinical features, trigger factors, and therapy. J Allergy Clin Immunol. 2009;124(1):129–134. DOI: 10.1016/j.jaci.2009.03.038.
5. Bafunno V., Firinu D., D'Apolito M. et al. Mutation of the angiopoietin-1 gene (ANGPT1) associates with a new type of hereditary angioedema. J Allergy Clin Immunol. 2018;141(3):1009–1017. DOI: 10.1016/j.jaci.2017.05.020.
6. Bork K., Wulff K., Steinmüller-Magin L. et al. Hereditary angioedema with a mutation in the plasminogen gene. Allergy. 2018;73(2):442–450. DOI: 10.1111/all.13270.
7. Dinkelacker E. Ueber acutes Oedem: dissertation. Kiel; 1882.
8. Farkas H., Harmat G., Fáy A. et al. Erythema marginatum preceding an acute oedematous attack of hereditary angioneurotic oedema. Acta Derm Venereol. 2001;81(5):376–377. DOI: 10.1080/00015550131714018 8.
9. White J.W. Jr. Gyrate erythema. Dermatol Clin. 1985;3(1):129–139. PMID: 3912086.
10. Starr J.C., Brasher G.W., Rao A., Posey D. Erythema marginatum and hereditary angioedema. South Med J. 2004;97(10):948–950. DOI: 10.1097/01.SMJ.0000140850.22535.FA.
11. Bygum A., Broesby-Olsen S. Rapid resolution of erythema marginatum after icatibant in acquired angioedema. Acta Derm Venereol. 2011;91(2):185–186. DOI: 10.2340/00015555-1055.
12. Регистр пациентов с первичными иммунодефицитными состояниями (РПИДС) (Электронный ресурс.) URL: http://naepid-reg.ru/ (дата обращения: 25.01.2022). [Register of patients with primary immunodeficiency conditions. (Electronic resource.) URL: http://naepid-reg.ru/ (access date: 01.25.2022) (in Russ.)].
13. Rasmussen E.R., de Freitas P.V., Bygum A. Urticaria and Prodromal Symptoms Including Erythema Marginatum in Danish Patients with Hereditary Angioedema. Acta Derm Venereol. 2016;96(3):373–376. DOI: 10.2340/00015555-2233.
14. Longhurst H.J., Bork K. Hereditary angioedema: an update on causes, manifestations and treatment. Br J Hosp Med (Lond). 2019;80(7):391–398. DOI: 10.12968/hmed.2019.80.7.391.