DOI: 10.32364/2587-6821-2022-6-6-314-318

Предварительная коагуляция вены, прилежащей к метастазу колоректального рака в печени, как способ повышения эффективности радиочастотной абляции

К.Л. Мурашко[1], А.М. Юрковский[2], В.Г. Сорокин[3], Д.Г. Громов[3,4], Е.В. Тавлуева[4]

[1]Учреждение «Гомельский областной клинический онкологический диспансер», Гомель, Республика Беларусь
[2]УО «ГомГМУ», Гомель, Республика Беларусь
[3]РНИМУ им. Н.И. Пирогова Минздрава России, Москва, Россия
[4]ГБУЗ «ГКБ им. Ф.И. Иноземцева ДЗМ», Москва, Россия

РЕЗЮМЕ

Цель исследования: оценить эффективность и безопасность метода предварительной коагуляции вены, прилежащей к опухолевому узлу, при УЗ-контролируемой чрескожной локорегионарной радиочастотной термоабляции (РЧТА) периваскулярных метастазов колоректального рака (КРР) в печени.

Материал и методы: в этом открытом одноцентровом ретроспективном исследовании проводился анализ записей медицинских карт онкологических пациентов, которым в период 2014–2020 гг. была выполнена чрескожная УЗ-контролируемая РЧТА периваскулярных метастазов КРР в печени. Общая выборка исследования — 51 пациент. Пациенты были стратифицированы на две группы в зависимости от объемов интервенционного вмешательства: экспериментальная группа — 23 (45%) человека (средний возраст 62,0 года), которым была выполнена предварительная коагуляция вены, прилежащей к опухолевому узлу, и группа контроля — 8 (55%) человек (средний возраст 60,5 года) без предварительной коагуляции прилежащей вены. Группы пациентов были сопоставимы по ключевым характеристикам.

Результаты исследования: по данным компьютерной томографии отмечена меньшая инцидентность остаточной опухоли в зоне абляции у пациентов с предварительной коагуляцией прилежащей вены по сравнению с группой контроля (17,4% против 21,4%). Показатель безрецидивной выживаемости (БРВ) через 6 и 12 мес. наблюдения также был выше в экспериментальной группе по сравнению с группой контроля: $БРВ_{6\ мес.}$ — 65,2% против 56,5% (p=0,03), $БРВ_{12\ мес.}$ — 56,5% против 39,3% (p=0,04) в экспериментальной и контрольной группах соответственно. Частота развития осложнений была сопоставима между группами исследования.

Заключение: предварительная коагуляция вены, прилежащей к метастазу КРР в печени, позволяет уменьшить эффект теплоотведения в зоне локорегионарной РЧТА и, тем самым, повысить радикальность воздействия на очаг без существенных дополнительных изменений здоровой ткани. В результате отмечается улучшение непосредственных и отдаленных результатов лечения: снижение инцидентности остаточной опухоли — повышение полноты деструкции в зоне РЧТА и увеличение показателя БРВ через 6 и 12 мес. наблюдения.

КЛЮЧЕВЫЕ СЛОВА: радиочастотная термоабляция, метастазы в печени, коагуляция, локальное тепловое воздействие, ультразвуковое исследование, компьютерная томография.

ДЛЯ ЦИТИРОВАНИЯ: *Мурашко К.Л., Юрковский А.М., Сорокин В.Г. и др. Предварительная коагуляция вены, прилежащей к метастазу колоректального рака в печени, как способ повышения эффективности радиочастотной абляции. РМЖ. Медицинское обозрение. 2022;6(6):314–318. DOI: 10.32364/2587-6821-2022-6-6-314-318.*

Preliminary coagulation of a vein adjacent to colorectal cancer metastases in the liver as a way to increase the effectiveness of radiofrequency ablation

K.L. Murashko[1], A.M. Yurkovskiy[2], V.G. Sorokin[3], D.G. Gromov[3,4], E.V. Tavlueva[4]

[1]Gomel Regional Clinical Oncological Dispensary, Gomel, Republic of Belarus
[2]Gomel State Medical University, Gomel, Republic of Belarus
[3]N.I. Pirogov Russian National Research Medical University, Moscow, Russian Federation
[4]F.I. Inozemtsev City Clinical Hospital, Moscow, Russian Federation

ABSTRACT

Aim: to evaluate the efficacy and safety of prior coagulation of the vein adjacent to the tumor node within ultrasound-directed percutaneous radiofrequency thermal ablation (RFTA) of perivascular liver metastases of colorectal cancer (CRC).

Patients and Methods: in this open-label single-site retrospective study a medical health record analysis was performed to include CRC patients with perivascular liver metastasis who received ultrasound-directed RFTA within 2014–2020 timeframe. Total study population included 51 patients. Patients were stratified in two arms by the type of surgical intervention they have received: experimental arm — 23 (45%) subjects (mean age 62.0 years) who underwent RFTA with prior adjacent vein coagulation, and control arm — 28 (55%) subjects (mean age 60.5 years) who underwent RFTA with no prior vein coagulation. Study groups were similar by the main parameters.

Results: as it was shown by the computed tomography scan the incidence of residual tumor after RFTA was remarkably low in experimental arm versus control (17,4% vs. 21,4%). Relapse free survival (RFS) rate in 6 and 12 months follow up period was also higher in the experimental group versus control: $RFS_{mo.}$ — 65,2% vs. 56,5% (p=0,03), $RFS_{mo.}$ — 56,5% vs. 39,3% (p=0,04) in experimental and control groups respectively. Periprocedural complications rate was similar in both arms.

Conclusion: prior coagulation of the vein adjacent to the tumor node within ultrasound-directed RFTA of perivascular CRC liver metastases can reduce the heat removal effect in the RFTA area and, thereby, increase the ablation treatment outcomes without any additional significant changes in healthy hepatic tissue. As a result, we can see an improvement in the short– and long–term treatment outcomes: a decrease of residual tumor incidence i.e. improve radicality of tumor destruction within the area of RFTA, and PFS improvement through 6 and 12 months follow up period.
KEYWORDS: radiofrequency thermal ablation, liver metastases, coagulation, local thermal exposure, ultrasound diagnostics, computed tomography.
FOR CITATION: *Murashko K.L., Yurkovskiy A.M., Sorokin V.G. et al. Preliminary coagulation of a vein adjacent to colorectal cancer metastases in the liver as a way to increase the effectiveness of radiofrequency ablation. Russian Medical Inquiry. 2022;6(6):314–318 (in Russ.). DOI: 10.32364/2587-6821-2022-6-6-314-318.*

Введение

Самая частая причина метастазирования в печень — первичный рак органов бассейна воротной вены [1]. При этом такие метастазы сами по себе могут иметь выраженную васкуляризацию (67% случаев) или же тесно прилежать к крупному сосуду [2, 3]. В обоих случаях эффективность радиочастотной термической абляции (РЧТА) снижается из-за эффекта теплоотведения, что повышает риск сохранения остаточной опухоли в зоне, пограничной РЧТА [4–7]. Эффект теплоотведения начинает проявляться при наличии рядом с опухолью сосудов, в частности вен, диаметром ≥3 мм [3]. Этот факт служит обоснованием проведения окклюзии крупных сосудов, прилежащих к опухолевой ткани, перед процедурой РЧТА. Было показано, что серьезные осложнения, в том числе локальные ишемические события, системная воспалительная реакция, печеночная недостаточность, в исходе подобных вмешательств не возникают [8].

Наиболее распространенным методом минимизации теплоотведения при РЧТА и повышения радикальности процедуры является предварительная химиоэмболизация сосудов, питающих опухоль [4–6]. Однако применение химиоэмболизации оказалось проблематичным у пациентов с сердечной недостаточностью при фракции выброса левого желудочка <50%, у пациентов с почечной недостаточностью при уровне креатинина сыворотки крови >177 ммоль/л и при некоторых других патологических состояниях [7, 9–11]. Естественно, что для таких случаев требуется найти другой способ ограничения эффекта теплоотведения и повышения эффективности РЧТА.

Цель исследования: оценить эффективность и безопасность метода предварительной коагуляции вены, прилежащей к опухолевому узлу, при УЗ-контролируемой чрескожной локорегионарной РЧТА периваскулярных метастазов колоректального рака (КРР) в печени.

Материал и методы

Проанализированы данные историй болезни 51 пациента до и после УЗ-контролируемой РЧТА солитарных метастазов КРР в печени. Обследование, интервенционные хирургические вмешательства и наблюдение пациентов проводились в Гомельском областном клиническом онкологическом диспансере (Республика Беларусь) в период 2014–2020 гг. включительно.

Обследование пациентов проводилось в соответствии с принятыми в Белоруссии стандартами лечения КРР. Из основных инструментальных методов диагностики применялись УЗИ и КТ-ангиография. Образцы опухоли для последующей морфологической верификации получали методом трепан-биопсии под УЗ-контролем.

Для визуализации метастатических очагов в печени УЗИ проводили на ультразвуковом сканере среднего класса Hitachi Aloka Prosound Alpha 6 с использованием конвексного электронного датчика с диапазоном рабочих частот 3,5–5 МГц. Идентификация прилежащего к опухоли сосуда осуществлялась с помощью цветового допплеровского картирования (ЦДК).

Для процедуры РЧТА использовали одноразовый отводящий электрод системы Cool-tip RF Ablation System (длина 15–25 см, рабочая часть 2,0–3,0 см) производства компании Medtronic и генератор. Под УЗ-контролем одноразовый отводящий электрод направлялся в область интереса с прямым проколом прилежащего кровеносного сосуда. Далее в режиме «коагуляция» сосуд запаивался до прекращения визуализации кровотока по данным ЦДК. Затем электрод размещали в центр метастаза и проводили абляцию опухолевого очага (время экспозиции на один очаг 14,0±2,2 мин) в режиме «коагуляция» с последующим извлечением электрода. В случае, когда зона некроза после однократного воздействия не охватывала опухоль целиком вместе с 10 мм прилежащей ткани, проводилась дополнительная аппликация электрода. В контрольной группе предварительная коагуляция вены не проводилась — сразу осуществлялась РЧТА метастатического очага. Послеоперационные осложнения оценивались по пяти степеням тяжести согласно усовершенствованной классификации Clavien — Dindo [12].

В качестве конечных точек исследования оценивались: объем зоны постабляционного фиброза, полнота некроза и показатели безрецидивной выживаемости (БРВ) через 6 и 12 мес. после процедуры РЧТА. Также были проанализированы характер метастазов в печени, количество койко-дней, частота и тип периоперационных осложнений, ключевые показатели биохимического анализа крови (альбумин, АСТ, АЛТ, общий билирубин).

Статистический анализ полученных данных проводился с использованием компьютерного программного обеспечения: R версия 3.2 и MedCalc 15.6.1 (trialversion).

Для оценки нормальности распределения признаков использовался критерий Шапиро — Уилка. Если распределение количественных показателей отличалось от нормального, данные представлялись в виде медианы, минимального и максимального значений, при нормальном распределении признаков — в виде среднего арифметического и стандартного отклонения среднего арифметического (M±SD). Для сравнения двух независимых выборок использовались U-критерий Манна — Уитни и двусторонний критерий Фишера. За уровень статистической значимости принималась величина $p<0,05$. Для оценки силы взаимосвязи признаков использовался метод Спирмена (r) [13]. Показатель БРВ рассчитывался с помощью процедуры Каплана — Мейера [14].

Результаты исследования

В ретроспективное исследование вошли пациенты, у которых был выявлен один солитарный метастатический очаг в печени. В соответствии с целью исследования пациенты

открытым способом были распределены в две группы. Экспериментальную группу составили 23 (45,1%) пациента, которым проводилась предварительная коагуляция сосуда, прилежащего к опухоли. В контрольную группу вошли 28 (54,9%) пациентов, которым перед процедурой РЧТА не проводилась коагуляция прилежащего сосуда. Группы были сопоставимы по полу, возрасту и основным клиническим характеристикам пациентов (табл. 1).

Как видно из таблицы 1, до проведения интервенционной процедуры не отмечено статистически значимых различий между характеристиками пациентов и метастатических очагов в группах сравнения. Анализ ключевых показателей функционального состояния печени до и после РЧТА также не выявил статически значимых различий и между исследуемыми группами (табл. 2).

В обеих группах повышение уровней печеночных ферментов имело преходящий характер. Постепенное снижение биохимических показателей отмечалось на 3-и сутки после РЧТА, а возврат к исходному значению происходил через 3 мес. после процедуры. Важно отметить, что показатель общего билирубина у всех пациентов оставался в пределах нормы в течение всего периода наблюдения.

В раннем послеоперационном периоде в обеих группах были отмечены незначительные осложнения,

Таблица 1. Демографические и клинические характеристики пациентов в исследуемых группах (до процедуры РЧТА)
Table 1. Demographic and clinical characteristics of the patients in study groups (before RFTA)

Характеристика Parameter	**Экспериментальная группа** Experimental group	**Контрольная группа** Control group	**p**
Пол / Gender **жен., n (%)** / female, n (%) **муж., n (%)** / male, n (%)	 13 (57) 10 (43)	 14 (50) 14 (50)	0,8
Возраст, лет, Me (min–max) / Age, years, Me (min–max)	60,5 (58,0–68,0)	62,0 (60,1–74,0)	0,4
Стадия T по классификации TNM, n (%) / T-stage by TNM classification, n (%) T2 T3 T4	 2 (9) 3 (13) 18 (78)	 6 (21) 8 (29) 14 (50)	0,1
Синхронные метастазы / Synchronous metastases **жен., n (%)** / female, n (%) **муж., n (%)** / male, n (%)	 18 (78) 5 (22)	 23 (82) 5 (18)	0,7
Метахронные метастазы / Metachronous metastases **жен., n (%)** / female, n (%) **муж., n (%)** / male, n (%)	 5 (22) 18 (78)	 5 (18) 23 (82)	0,7
Размер метастазов, мм, Me (min–max) / Metastasis size, mm, Me (min–max)	29,0 (25–36)	23,5 (20,5–30,0)	0,3
Локализация метастазов, сегмент печени / Metastasis location, liver segment	6 (5–7)	6 (4–7)	0,4
Диаметр прилежащей вены, мм, Me (min–max) Adjacent vein diameter, mm, Me (min–max)	3,5 (3,2–3,8)	3,3 (3,1–3,6)	0,5
Степень дифференцировки опухоли (G) / Grade of tumor differentiation (G) G2, n (%) G3, n (%)	 16 (70) 7 (30)	 20 (71) 8 (29)	1,0

Таблица 2. Показатели биохимического анализа крови у исследуемой популяции пациентов до и после РЧТА (Me (min–max))
Table 2. Blood biochemistry tests before and after RFTA (Me (min–max))

Показатель / Test	**Экспериментальная группа** / Experimental group	**Контрольная группа** / Control group	**p**
Альбумин, г/л / Albumin, g/L **до РЧТА,** / before RFTA **через 1 сут после РЧТА** / 1 day after RFTA **через 3 сут после РЧТА** / 3 days after RFTA	 41 (38,9–43,0) 38,6 (35,0–43,0) 40,0(34,4–42,3)	 42,0 (39,9–44,2) 40,5 (36,8–44,0) 41,1 (36,0–43,9)	 0,3 0,3 0,2
АСТ, Ед/л / AST, U/L **до РЧТА** / before RFTA **через 1 сут после РЧТА** / 1 day after RFTA **через 3 сут после РЧТА** / 3 days after RFTA **через 3 мес. после РЧТА** / 3 months after RFTA	 22,6 (20,1–29,1) 214,0 (171,0–250,0) 150,0 (116,0–186,0) 25,2 (20,3–35,6)	 25,4 (20,9–32,6) 198,0 (162,0–291,0) 120,0 (95,0–180,0) 27,3 (22,5–35,3)	 0,3 0,9 0,3 0,4
АЛТ, Ед/л / ALT, U/L **до РЧТА** / before RFTA **через 1 сут после РЧТА** / 1 day after RFTA **через 3 сут после РЧТА** / 3 days after RFTA **через 3 мес. после РЧТА, Ед/л** 3 months after RFTA, U/L	 21,0 (13,5–23,7) 205,0 (132,0–227,0) 122,0 (99,0–162,0) 23,5 (17,7–35,1)	 23,6 (16,4–31,0) 142,0 (108,0–212,0) 92,0 (66,0–143,0) 23,5 (19,0–29,4)	 0,4 0,2 0,2 0,9
Билирубин общий, мкмоль/л / Total bilirubin, μmol/L **до РЧТА** / before RFTA **через 3 сут после РЧТА** / 3 days after RFTA	 11,8 (8,7–15,1) 11,9 (8,9–16,3)	 14,1 (10,0–16,0) 13,5 (10,1–17,5)	 0,2 0,3

Таблица 3. Частота осложнений и продолжительность госпитализации после РЧТА
Table 3. Complications rate and the length of in-hospital postoperative stay

Характеристика / Parameter	**Экспериментальная группа** Experimental group	**Контрольная группа** Control group	**p**
Степень тяжести осложнений по классификации Clavien — Dindo Severity stage by Clavien — Dindo classification			
нет осложнений, n (%) / no complications, n (%)	12 (52)	18 (64)	0,4
степень I–II, n (%) / stage I–II, n (%)	11 (48)	10 (36)	0,4
степень IIIA–B, n (%) / stage IIIA–B, n (%)	1 (4)	1 (4)	1,0
Продолжительность госпитализации, дней, Me (min–max) Length of in-hospital postoperative stay, days, Me (min–max)	4 (4–5)	4 (3–5)	0,9

Таблица 4. Характеристика постабляционных изменений паренхимы печени (Me (min–max))
Table 4. Characterization of post-ablation changes in the liver tissue (Me (min–max))

Характеристика / Parameter	**Экспериментальная группа** Experimental group	**Контрольная группа** Control group	**p**
Размер очага РЧТА через 1 сут, см³ / RFTA area size in 1 day, cm³	33,5 (20,6–82,4)	34,4 (24,5–70,80)	0,6
Размер очага постабляционного фиброза, см³ / Post-ablation fibrosis area size, cm³			
через 3 мес. после РЧТА / in 3 months after RFTA	24,4 (17,1–65,5)	24,4 (17,2–53,1)	0,9
через 6 мес. после РЧТА / in 6 months after RFTA	20,6 (14,1–57,9)	20,6 (17,1–48,0)	0,8

носившие, как правило, сочетанный характер. Осложнения в основном были представлены вагусными реакциями в сочетании с болевым синдромом продолжительностью до 6 ч. Кроме того, в раннем послеоперационном периоде в обеих группах были зарегистрированы по одному случаю развития абсцесса печени IIIA степени тяжести по классификации Clavien — Dindo (табл. 3).

Не выявлены статистически значимые различия между группами по частоте и тяжести осложнений, а также по продолжительности госпитализации в послеоперационном периоде.

На фоне отсутствия значимых различий между двумя группами по основным параметрам безопасности особого внимания заслуживают результаты анализа постабляционного рентгенологического катамнеза и БРВ пациентов за период 6 и 12 мес.

После интервенционного вмешательства все пациенты проходили длительное наблюдение и контрольные обследования (КТ-ангиография) через 1 мес. после РЧТА и далее 1 раз в 3 мес. в течение года. Обследования проводились в соответствии с локальными стандартами медицинской помощи онкологическим пациентам, а также с учетом регулярно обновляемых клинических рекомендаций NCCN (США). Результаты представлены в таблице 4.

По данным КТ-ангиографии в послеоперационном периоде не было выявлено статистически значимых различий между группами в отношении размера очага постабляционного фиброза. Это значит, что предварительная коагуляция сосуда, прилежащего к метастазу, увеличивает радикальность воздействия РЧТА на опухоль и при этом не оказывает существенного влияния на объем поражения здоровой ткани. Другими словами, предварительная коагуляция как дополнительная процедура не приводит к атрофии целевого сегмента печени. В свою очередь, снижение инцидентности остаточной опухоли в зоне абляции (17,4% против 21,4%) свидетельствует о большей радикальности или эффективности РЧТА в экспериментальной группе по сравнению с контролем.

Показатель БРВ через 6 и 12 мес. после РЧТА был выше у пациентов с предварительной коагуляцией прилежащего сосуда по сравнению с группой контроля: 65,2% против 53,6% (95% ДИ 0,734–0,941; p=0,03; χ^2) и 56,5% против 39,3% (95% ДИ 0,734–0,941; p=0,04; χ^2) соответственно (см. рисунок).

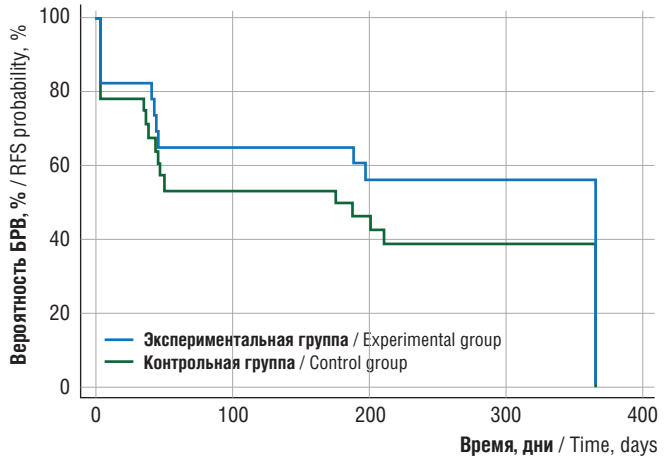

Показатель БРВ RFS rate	**Экспериментальная группа** Experimental group	**Контрольная группа** Control group	**p**
БРВ (6 мес.) / RFS (6 months)	65,2%	53,6%	0,03
БРВ (12 мес.) / RFS (12 months)	56,5%	39,3%	0,04

Рисунок. Анализ БРВ по методу Каплана — Мейера
Figure. Kaplan — Meier analysis for RFS

Заключение

Предварительная коагуляция сосуда, прилежащего к солитарному метастазу КРР в печени, позволяет уменьшить эффект теплоотведения из зоны РЧТА и, тем самым, повысить радикальность воздействия на опухоль без существенного влияния на здоровую паренхиму печени и без увеличения частоты серьезных осложнений. Предварительная коагуляция прилежащего сосуда приводит

к снижению инцидентности остаточной опухоли в зоне абляции и увеличению показателей БРВ пациентов в течение 6 и 12 мес.

Исследуемый метод не требует дополнительных финансовых и технических затрат, не увеличивает продолжительность госпитализации и потенциально может рассматриваться в качестве альтернативы у пациентов с противопоказаниями или ограничениями для выполнения химиоэмболизации в рамках подготовки к РЧТА.

Литература / References

1. Kopetz S., Chang G.J., Overman M.J. et al. Improved survival in metastatic colorectal cancer is associated with adoption of hepatic resection and improved chemotherapy. J Clin Oncol. 2009;(27):3677–3683. DOI: 10.1200/JCO.2008.20.5278.
2. Sangro B., D'Avola D., Icarrairaegui M., Prieto J. Transarterial therapies for hepatocellular carcinoma. Expert Opin Pharmacother. 2011;12(7):1057–1073. DOI: 10.1517/14656566.2011.545346.
3. Lu D.S., Raman S.S., Limanond P. et al. Influence of large peritumoral vessels on outcome of radiofrequency ablation of liver tumors. J Vasc Interv Radiol. 2003;14:1267–1274. DOI: 10.1097/01.rvi.0000092666.72261.6b.
4. Lu D.S., Raman S.S., Vodopich D.J. et al. Effect of vessel size on creation of hepatic radiofrequency lesions in pigs: assessment of the "heat sink" effect. AJR Am J Roentgenol. 2002;178(1):47–51. DOI: 10.2214/ajr.178.1.1780047.
5. Machi J., Oishi A.J., Sumida K. et al. Long-term outcome of radiofrequency ablation for unresectable liver metastases from colorectal cancer: evaluation of prognostic factors and effectiveness in first- and second-line management. Cancer J. 2006;12(4):318–326. DOI: 10.1097/00130404-200607000-00011.
6. Дударев В.С. Малоинвазивные технологии в лечении злокачественных образований печени. Онкологический журнал. 2007;1(2):126–144.
[Dudarev V.S. Minimally invasive technologies in the treatment of malignant liver tumors. Oncological Journal. 2007;1(2):126–144 (in Russ.)].
7. Мурашко К.Л., Кудряшов В.А., Юрковский А.М. Сравнение данных локорегионарной радиочастотной терапии и хирургической резекции опухолевой патологии печени в Гомельском областном клиническом онкологическом диспансере. Проблемы здоровья и экологии. 2020;4(66):87–91.
[Murashko K.L., Kudryashov V.A., Yurkovskiy A.M. Comparison of the data of locoregional radiofrequency therapy and surgical resection of tumor lesions in the liver in the Gomel Regional Clinical Oncology Dispensary. Problems of health and ecology. 2020;4(66):87–91 (in Russ.).
8. Veteläinen R., Dinant S., van Vliet A. et al. Portal vein ligation is as effective as sequential portal vein and hepatic artery ligation in inducing contralateral liver hypertrophy in a rat model. J Vasc Interv Radiol. 2006;17(7):1181–1188. DOI: 10.1097/01.RVI.0000228460.48294.2E.
9. Veltri A., Moretto P., Doriguzzi A. et al. Radiofrequency thermal ablation (RFA) after transarterial Chemoembolization (TACE) as a combined therapy for unresectable non-early hepatocellular carcinoma (HCC). Eur Radiol. 2006;16(3):661–669. DOI: 10.1007/s00330-005-0029-9.
10. Lencioni R., Cioni D., Bartolozzi C. Percutaneous radiofrequency thermal ablation of liver malignancies: techniques, indications, imaging findings, and clinical results. Abdom Imaging. 2001;26(4):345–360. DOI: 10.1007/s002610000194.
11. Sangro B., D'Avola D., Iñarrairaegui M., Prieto J. Transarterial therapies for hepatocellular carcinoma. Expert Opin Pharmacother. 2011;12(7):1057–1073. DOI: 10.1517/14656566.2011.545346.
12. Dindo D., Demartines N., Clavien P.A. Classification of surgical complications: a new proposal with evaluation in a cohort of 6336 patients and results of a survey. Ann Surg. 2004;240(2):205–213. DOI: 10.1097/01.sla.0000133083.54934.ae.
13. Румянцев П.О., Саенко У.В., Румянцева У.В. Статистические методы анализа в клинической практике. Часть I. Одномерный статистический анализ. Проблемы эндокринологии. 2009;55(5):48–55. DOI: 10.14341/probl200955548-55.
[Rumyantsev P.O., Saenko U.V., Rumyantseva U.V. Statistical methods for the analyses in clinical practice. Part 1. Univariate statistical analysis. Problems of Endocrinology. 2009;55(5):48–55 (in Russ.)]. DOI: 10.14341/probl200955548-55.
14. Cox D.R. Regression Models and Life-Tables. J R Stat Soc Series B Stat Methodol. 1972;34:187–202. DOI: 10.1111/j.2517-6161.1972.tb00899.x.

СВЕДЕНИЯ ОБ АВТОРАХ:

Мурашко Константин Леонидович — *врач-рентгенолог, учреждение «Гомельский областной клинический онкологический диспансер»; 246027, Республика Беларусь, г. Гомель, ул. Медицинская, д. 2; ORCID iD 0000-0003-3997-7612.*

Юрковский Алексей Михайлович — *к.м.н., доцент кафедры внутренних болезней № 3 с курсом лучевой диагностики, УО «ГомГМУ»; 246050, Республика Беларусь, г. Гомель, ул. Ланге, д. 5; ORCID iD 0000-0003-0808-183X.*

Сорокин Виталий Геннадьевич — *ассистент кафедры рентгеноэндоваскулярных методов диагностики и лечения, РНИМУ им. Н.И. Пирогова Минздрава России; 117997, Россия, г. Москва, ул. Островитянова, д. 1; ORCID iD 0000-0001-8402-4584.*

Громов Дмитрий Геннадьевич — *д.м.н., заведующий кафедрой рентгеноэндоваскулярных методов диагностики и лечения, РНИМУ им. Н.И. Пирогова Минздрава России; 117997, Россия, г. Москва, ул. Островитянова, д. 1; заведующий отделением рентгеноэдоваскулярной диагностики и лечения, ГБУЗ «ГКБ им. Ф.И. Иноземцева ДЗМ»; 105187, Россия, г. Москва, ул. Фортунатовская, д. 1; ORCID iD 0000-0001-7500-4987.*

Тавлуева Евгения Валерьевна — *д.м.н., заведующая региональным сосудистым центром ГБУЗ «ГКБ им. Ф.И. Иноземцева ДЗМ»; 105187, Россия, г. Москва, ул. Фортунатовская, д. 1; ORCID iD 0000-0002-6796-212X.*

Контактная информация: *Мурашко Константин Леонидович, e-mail: kostya199172@gmail.com.*

Прозрачность финансовой деятельности: *никто из авторов не имеет финансовой заинтересованности в представленных материалах или методах.*

Конфликт интересов *отсутствует.*

Статья поступила *27.05.2022.*

Поступила **после рецензирования** *22.06.2022.*

Принята в печать *15.07.2022.*

ABOUT THE AUTHORS:

Konstantin L. Murashko — *Radiologist, Gomel Regional Clinical Oncological Dispensary; 2, Medysynskaya str., Gomel, 246027, Republic of Belarus; ORCID iD 0000-0003-3997-7612.*

Alexei M. Yurkovskiy — *Dr. Sc. (Med.), Associate Professor of the Department of Internal Diseases with a course of radiology No. 3, Gomel State Medical University; 5, Lange str., Gomel, 246050, Republic of Belarus; ORCID iD 0000-0003-0808-183X.*

Vitalii G. Sorokin — *Research Associate of the Department of Interventional Radiology, N.I. Pirogov Russian National Research Medical University; 1, Ostrovityanov str., Moscow, 117437, Russian Federation; ORCID iD 0000-0001-8402-4584.*

Dmitry G. Gromov — *Dr. Sc. (Med.), Head of the Department of Interventional Radiology, N.I. Pirogov Russian National Research Medical University; 1, Ostrovityanov str., Moscow, 117437, Russian Federation; Head of the Department of Interventional Radiology, F.I. Inozemtsev City Clinical Hospital; 1, Fortunatovskaya str., Moscow, 105187, Russian Federation; ORCID iD 0000-0001-7500-4987.*

Evgenia V. Tavlueva — *Dr. Sc. (Med.), Head of the Regional Vascular Center, F.I. Inozemtsev City Clinical Hospital; 1, Fortunatovskaya str., Moscow, 105187, Russian Federation; ORCID iD 0000-0002-6796-212X.*

Contact information: *Konstantin L. Murashko, e-mail: kostya199172@gmail.com.*

Financial Disclosure: *no authors have no a financial or property interest in any material or method mentioned.*

There is no **conflict of interests**.

Received *27.05.2022.*

Revised *22.06.2022.*

Accepted *15.07.2022.*