DOI: 10.32364/2587-6821-2021-5-6-427-432

Хронический атрофический гастрит: тактика курации пациента

М.А. Ливзан, О.В. Гаус, С.И. Мозговой

ФГБОУ ВО ОмГМУ Минздрава России, Омск, Россия

РЕЗЮМЕ

Курация больного с хроническим атрофическим гастритом (ХАГ) в реальной клинической практике представляет собой сложную задачу для клинициста, что, главным образом, связано с отсутствием надежных клинических стигм, позволяющих заподозрить наличие атрофии слизистой оболочки желудка. Постановка диагноза «хронический атрофический гастрит» правомочна только после морфологической оценки гастробиоптатов, взятых при проведении эндоскопического исследования. Согласно современным представлениям независимо от этиологии воспалительного процесса ХАГ может прогрессировать до рака желудка. При этом «точкой невозврата», при которой сохраняется риск прогрессирования воспалительных изменений слизистой оболочки желудка и канцерогенеза даже после устранения этиологического фактора, считается формирование ХАГ с наличием кишечной метаплазии. Пациентам данной группы в зависимости от выраженности воспалительных изменений и тяжести атрофии требуется постоянное динамическое наблюдение и своевременное осуществление необходимых мер канцеропревенции. Для торможения прогрессирования предраковых изменений слизистой оболочки желудка в программу лечения пациентов с ХАГ необходимо включать курсовое назначение гастропротекторов. Пациентам с аутоиммунным гастритом, помимо применения гастропротекторов, необходимо проведение профилактических курсов терапии цианокобаламином для профилактики гематологических и неврологических проявлений заболевания.

КЛЮЧЕВЫЕ СЛОВА: хронический атрофический гастрит, кишечная метаплазия, рак желудка, *Helicobacter pylori*, аутоиммунный гастрит, гастропротекция, канцеропревенция, эрадикационная терапия, ребамипид.

ДЛЯ ЦИТИРОВАНИЯ: *Ливзан М.А., Гаус О.В., Мозговой С.И. Хронический атрофический гастрит: тактика курации пациента. РМЖ. Медицинское обозрение. 2021;5(6):427–432. DOI: 10.32364/2587-6821-2021-5-6-427-432.*

Chronic atrophic gastritis: patient management

M.A. Livzan, O.V. Gaus, S.I. Mozgovoi

Omsk State Medical University, Omsk, Russian Federation

ABSTRACT

Patient management in chronic atrophic gastritis (CAG) in real clinical practice is a difficult task for a clinician. It is mainly due to the lack of reliable clinical stigmas that allow suspecting the presence of gastric mucosal atrophy. The diagnosis of chronic atrophic gastritis is valid only after a morphological assessment of gastrobiopaths taken during an endoscopy. According to a contemporary view, regardless of the inflammatory process etiology, CAG can progress to stomach cancer. At the same time, the point of no-return (at which the risk of inflammatory changes progression in the gastric *mucosa* and carcinogenesis preserves) is the CAG formation with the presence of intestinal metaplasia, even after the etiological factor is eliminated. Patients of this group, depending on the severity of inflammatory changes and atrophy, require constant dynamic follow-up and timely implementation of necessary measures for cancer prevention. To inhibit the progression of gastric mucosal precancerous changes, it is necessary to include the regimen using gastroprotective drugs for patients with CAG. Patients with autoimmune gastritis (in addition to the gastroprotective drugs) need to conduct regimens of cyanocobalamin therapy to prevent hematological and neurological disease manifestations.

KEYWORDS: chronic atrophic gastritis, intestinal metaplasia, gastric cancer, *Helicobacter pylori*, autoimmune gastritis, gastroprotection, carcinoprevention, eradication therapy, rebamipide.

FOR CITATION: *Livzan M.A., Gaus O.V., Mozgovoi S.I. Chronic atrophic gastritis: patient management. Russian Medical Inquiry. 2021;5(6):427–432 (in Russ.). DOI: 10.32364/2587-6821-2021-5-6-427-432.*

Введение

Эффективная курация больного хроническим атрофическим гастритом в реальной клинической практике представляет собой сложную задачу для клинициста. Прежде всего это связано с тем, что структурные изменения слизистой оболочки желудка не определяют наличие, выраженность и тип синдрома диспепсии, а значит, у клинициста нет надежных клиническим стигм, позволяющих уже на этапе осмотра заподозрить наличие атрофии слизистой оболочки желудка. Еще одной трудностью следует признать необходимость междисциплинарной кооперации с эндоскопистом и морфологом — именно от них зависит сама возможность постановки диагноза «хронический атрофический гастрит (ХАГ)». Наконец, выбор наиболее эффективной стратегии ведения пациента определяет как риск формирования рака желудка, так и вероятность его выявления на ранних стадиях.

Настоящая публикация подготовлена с целью систематизации имеющихся данных о современных подходах к курации больного ХАГ.

Хронический атрофический гастрит представляет собой конечную стадию воспалительного процесса, ключевой характеристикой которого является убыль желез с замещением их фиброзной тканью или кишечной метаплазией. Эти характеристики выделяют структурные изменения слизистой оболочки желудка в каскаде неблагоприятных событий от воспаления к раку и делают крайне актуальным

выявление ХАГ в аспекте канцеропревенции. Гистопатологический каскад канцерогенеза желудка, также называемый каскадом P. Correa, по имени патолога, впервые описавшего его еще в 1975 г., представляет собой ступенчатый процесс: от нормального эпителия желудка до хронического неатрофического гастрита, хронического атрофического гастрита, кишечной метаплазии, дисплазии и рака [1]. Следует отметить, что сам процесс изменений от нормальной слизистой оболочки к воспалению и раку относится к общебиологическим и не зависит от причинного фактора (например, инфекционный или аутоиммунный гастрит). Это означает, что клиницисту крайне важно не только установить этиологический фактор и при возможности (в случае инфекции *Helicobacter pylori*) устранить его, но и определить индивидуальный риск формирования рака. Сегодня можно с уверенностью говорить о том, что существует так называемая «точка невозврата» в виде ХАГ с кишечной метаплазией, когда даже при устранении этиологического фактора сохраняется риск прогрессирования воспалительных изменений слизистой оболочки желудка с нарушением процессов клеточного обновления, что в итоге делает наиболее эффективной стратегию проведения профилактических мероприятий до формирования атрофии (рис. 1) [2].

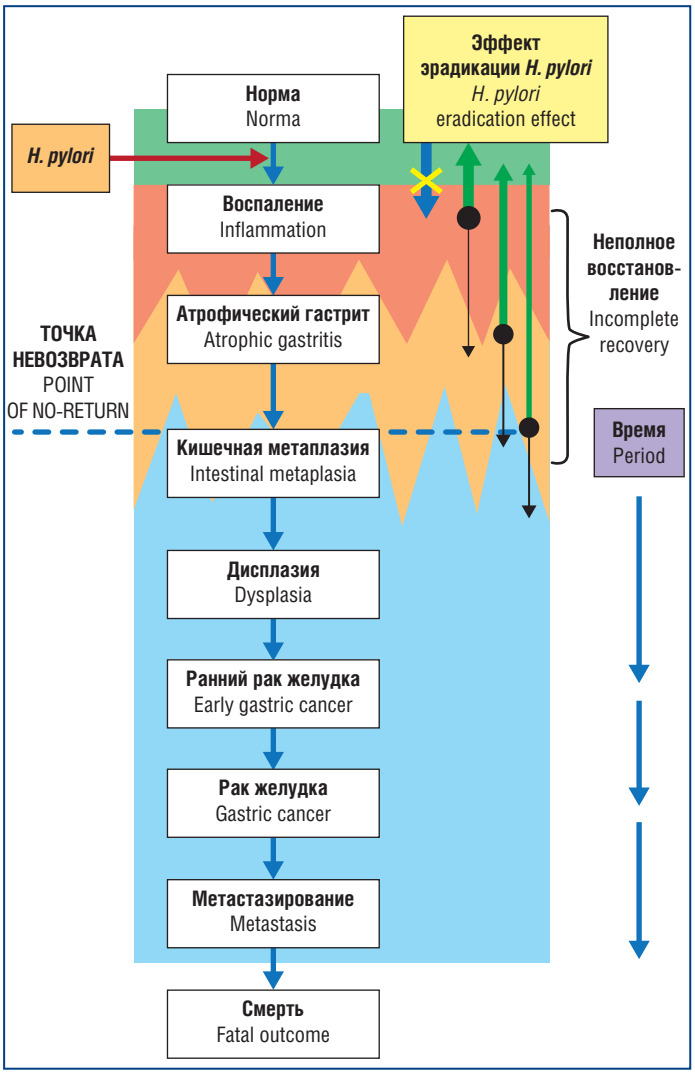

Рис. 1. Влияние эффективности эрадикации *H. pylori* на риск развития рака желудка в зависимости от времени ее проведения [2]

Fig. 1. *H. pylori* eradication impact on the risk of gastric cancer progression, depending on the time of its implementation [2]

Подходы к диагностике хронического атрофического гастрита

Существует два основных методологических подхода для диагностики ХАГ, а именно серологические исследования с использованием маркеров функции желудка (пепсиноген I, соотношение пепсиногена I и пепсиногена II, дополнительно гастрин-17 стимулированный и базальный, антитела IgG к *H. pylori*) или инвазивные исследования, требующие гистологического анализа биоптатов, взятых в ходе эзофагогастродуоденоскопии, что является «золотым стандартом» для установления диагноза. В соответствии с отечественными клиническими рекомендациями всем пациентам с клиническими проявлениями синдрома диспепсии необходимо проведение эндоскопического исследования верхних отделов пищеварительного тракта с последующей морфологической оценкой гастробиоптатов [3].

Поэтому уже на этапе первичного контакта с пациентом важно выяснить, имеется ли у него синдром диспепсии, и если да, то уточнить его характер, оценить сопутствующие клинические проявления, а также исключить наличие симптомов тревоги. Следует отметить, что появление симптомов диспепсии и их выраженность не зависят от характера и степени структурных изменений слизистой оболочки желудка. Вместе с тем при аутоиммунном генезе воспалительных изменений в клинической картине можно выявить определенные клинико-лабораторные стигмы, позволяющие включить пациента в когорту лиц высокого риска развития атрофии слизистой оболочки желудка (рис. 2) [4].

Разрушение париетальных клеток при хроническом аутоиммунном гастрите приводит к подавлению секреции соляной кислоты, что может привести к развитию разнообразных клинических проявлений, в том числе отражающих дефицит железа и витамина B_{12}. Так, дефицит витамина B_{12}, обусловленный снижением выработки внутреннего фактора, определяет формирование мегалобластной анемии, снижение числа тромбоцитов и развитие периферической нейропатии. Также в связи со снижением уровня цианокобаламина увеличивается содержание гомоцистеина — фактора риска сердечно-сосудистых заболеваний. Кроме того, гипо- и ахлоргидрия сопровождается повышением в сыворотке крови уровня гастрина — гормона, стимулирующего пролиферацию и гиперплазию энтерохромаффиноподобных клеток, что, в свою очередь, считается предвестником нейроэндокринных опухолей слизистой оболочки желудка [4].

Безусловно, наличие таких симптомов тревоги, как анемия, а также возраст 45 лет и старше, отягощенный наследственный анамнез по раку желудка, должны насторожить клинициста в отношении активного выявления атрофических изменений слизистой оболочки желудка.

Таким образом, когорту лиц с высокой вероятностью выявления ХАГ составляют пациенты с сочетанием синдрома диспепсии с признаками дефицита цианокобаламина и/или симптомами тревоги.

Эндоскопическое исследование играет ключевую роль в диагностике ХАГ, поскольку именно от действий врача-эндоскописта и адекватности забора гастробиоптатов зависит последующая морфологическая оценка поражения слизистой оболочки желудка и верификация диагноза.

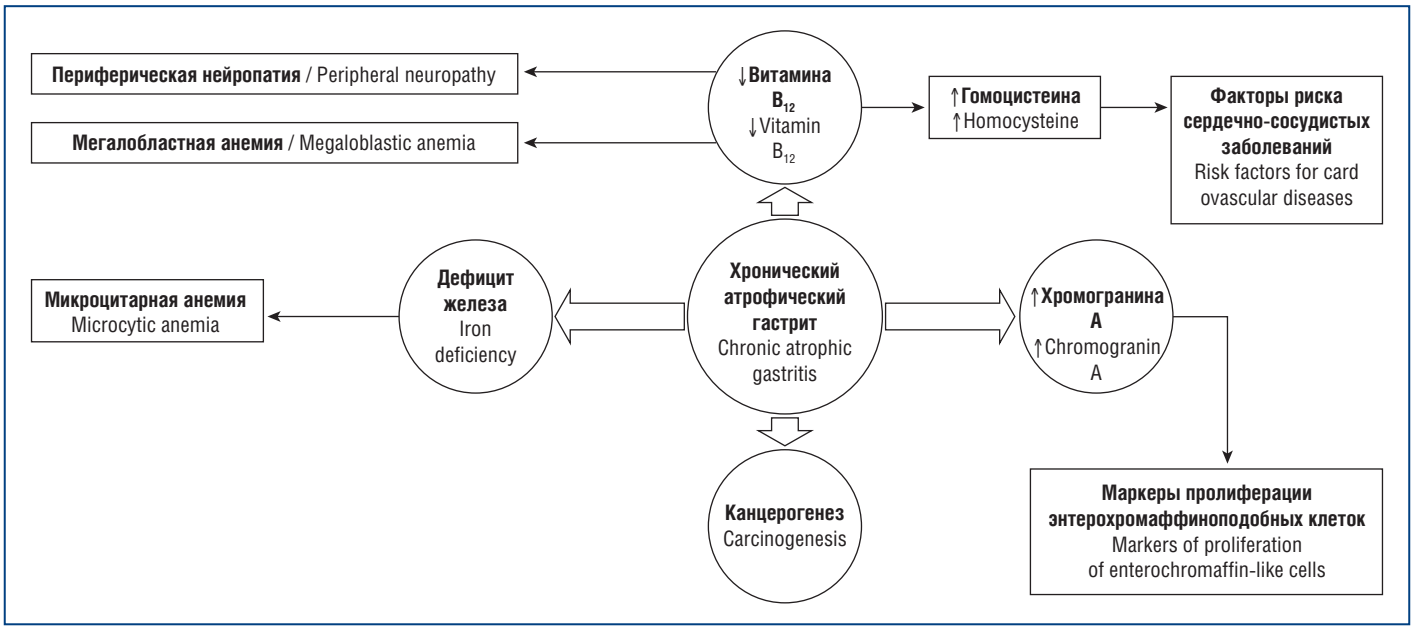

Рис. 2. Клинические стигмы хронического атрофического гастрита [4]
Fig. 2. Clinical stigmas of chronic atrophic gastritis [4]

Согласно литературным данным чувствительность и специфичность обычной эндоскопии в белом свете для диагностики атрофии слизистой оболочки желудка составляют 53–59%, эндоскопии в белом свете высокой четкости с увеличением — 70–74%, тогда как для узкоспектральной эндоскопии с увеличением данные показатели достигают 95–98,5% [5]. Следует отметить, что по своей информативности в отношении выявления атрофии слизистой оболочки желудка любой эндоскопический метод превосходит серологические тесты. Узкоспектральная эндоскопия (NBI — narrow band imaging) позволяет провести детальный осмотр слизистой оболочки желудка, значительно повышая эффективность диагностики предраковых изменений и облегчая эндоскописту выбор подозрительных на кишечную метаплазию или дисплазию участков для взятия гастробиоптатов. Показано, что вероятность выявления кишечной метаплазии при так называемой прицельной или картографической биопсии, выполненной во время узкоспектральной эндоскопии, в несколько раз выше, чем при биопсии, проведенной во время обычной эндоскопии в белом свете [6]. Однако, несмотря на все преимущества, узкоспектральная эндоскопия не подходит для популяционного скрининга аденокарциномы желудка, поскольку данный метод является дорогостоящим, а также считается достаточно субъективным диагностическим инструментом, что требует наличия значительного профессионального опыта врача-эндоскописта.

Морфологическая оценка изменений слизистой оболочки желудка по системе Operative Link for Gastritis Assessment of Atrophic Gastritis (OLGA), предложенной международной группой экспертов в 2008 г., позволяет стратифицировать риск развития рака желудка. В данной системе определяются интегральные показатели степени и стадии хронического гастрита, где под степенью понимается выраженность инфильтрации собственной пластинки слизистой оболочки желудка воспалительными клетками (лимфоцитами, плазматическими клетками и нейтрофильными лейкоцитами), под стадией — наличие атрофических изменений [7]. Кишечная метаплазия является стигмой атрофии и определяется как замена железистого эпителия желудка кишечным эпителием. По распространенности выделяют ограниченную кишечную метаплазию, если патологический процесс находится в одной анатомической области желудка, и распространенную — если вовлечены две области. Гистологически кишечная метаплазия подразделяется на полную и неполную. Полная (I тип) кишечная метаплазия схожа с эпителием тонкой кишки, неполная (II тип) — с толстокишечным эпителием.

Стадия атрофических изменений и степень воспаления не определяют наличие и выраженность клинических симптомов при хроническом гастрите, при этом данные гистологического исследования необходимы для прогноза и выбора тактики ведения пациента. Необходимо подчеркнуть, что с нарастанием стадии атрофии увеличивается вероятность развития рака желудка кишечного типа. У пациентов с III–IV стадией хронического гастрита риск рака желудка возрастает в 5–6 раз. Более высокий риск развития аденокарциномы желудка характерен для неполной и/или распространенной кишечной метаплазии [8, 9]. Так, 5-летняя вероятность развития аденокарциномы желудка при отсутствии кишечной метаплазии составляет 1,5%, у пациентов с кишечной метаплазией в антральном отделе — 5,3%, а в случае распространения кишечной метаплазии из антрального отдела на тело желудка — 9,8% [10].

В соответствии с протоколом забора биопсийного материала, оценка степени и стадии хронического гастрита по системе OLGA подразумевает взятие 5 фрагментов: по одному по малой кривизне из тела желудка, по большой кривизне из тела желудка, из угла желудка, по малой кривизне из антрального отдела желудка, по большой кривизне из антрального отдела желудка.

Подходы к курации и диспансеризация пациентов с ХАГ

Целью диспансеризации больных с ХАГ является профилактика прогрессирования морфологических изменений слизистой оболочки и проведение мероприятий по профилактике развития рака желудка.

Частота наблюдения, а также проведение планового эндоскопического исследования зависят от выраженности морфологических изменений в слизистой оболочке желудка и регламентируются действующими стандартами оказания медицинской помощи больным с хроническим гастритом. Консультация врача проводится с периодичностью 2 раза в год, в условиях пандемии — с применением дистанционных технологий. Общий анализ крови для своевременного выявления анемии и оценки эффективности проводимых профилактических мероприятий проводится ежегодно. Пациенты с атрофическим гастритом без дисплазии в зависимости от стадии заболевания нуждаются в проведении эндоскопии верхних отделов пищеварительного тракта с применением дополнительных методов визуализации (узкоспектральная эндоскопия, хромоэндоскопия) и морфологическим мониторингом с забором гастробиоптатов по протоколу с периодичностью 1 раз в 1–3 года. При наличии дисплазии морфологический контроль проводится 1 раз в 6 мес.

Пациентам рекомендуется снизить употребление соли, избыток которой способствует прогрессированию структурных изменений слизистой оболочки, и обогатить рацион свежими овощами и фруктами, содержащими аскорбиновую кислоту и антиоксиданты.

Поскольку основными этиологическими факторами ХАГ являются инфекция *H. pylori* и аутоиммунное воспаление, все лечебные мероприятия должны быть в первую очередь направлены на их устранение. При персистенции *H. pylori* у пациента с хроническим атрофическим гастритом эрадикационную терапию, в соответствии с действующими клиническими рекомендациями по диагностике и лечению инфекции *H. pylori* у взрослых, необходимо проводить в плановом порядке [11]. При аутоиммунном гастрите крайне важно информировать пациента о принципах здорового питания, необходимости отказа от курения. Кроме того, пациентам следует избегать гиперинсоляции, а прием любых препаратов, раздражающих слизистую оболочку желудка, согласовывать со своим лечащим врачом.

Однако, как оказалось, проведение эрадикации и элиминация *H. pylori* не всегда устраняют риск развития рака желудка, поскольку у некоторых пациентов к этому моменту уже формируются предраковые изменения слизистой оболочки. Если воспаление и неопределенная атрофия при своевременной и рациональной терапии могут регрессировать, то кишечная метаплазия тенденции к обратному развитию не имеет. Так, по данным M.C. Tan и D.Y. Graham [12], частота рака желудка через 1 год после успешной эрадикации составляет 0% для пациентов с легкой атрофией, 0,26% — с умеренной атрофией и 0,66% — с тяжелой атрофией.

Кроме того, у 28,2% пациентов через год после успешной эрадикационной терапии отмечается сохранение выраженности воспалительных изменений в слизистой оболочке желудка [13, 14]. W. Shibata et al. [15] продемонстрировали, что восстановление изменений слизистой оболочки желудка после успешной эрадикации *H. pylori* у части пациентов может занимать до 10 лет. Персистенция хронического воспалительного инфильтрата ассоциирована с повышением активности ферментов перекисного окисления липидов и выработкой активных форм кислорода. В условиях оксидативного стресса происходят необратимые повреждения ДНК клеток, которые, накапливаясь в течение времени, создают стартовую площадку для развития рака желудка в последующем. Следовательно, крайне важным является выявление группы лиц высокого риска по развитию рака желудка среди пациентов, ранее перенесших хеликобактерный гастрит, для проведения своевременной канцеропревенции [15]. На фоне уже сформировавшейся атрофии слизистой оболочки желудка после элиминации *H. pylori* важную роль в поддержании воспаления и сохранении риска формирования рака желудка играет также дисбиоз верхних отделов пищеварительного тракта, в том числе колонизация желудка другими микроорганизмами (*Helicobacter spp., Proteus mirabilis, Citrobacter freundii, Klebsiella pneumoniae, Enterobacter cloacae, Staphylococcus aureus*), вырабатывающими нитрозамины с проканцерогенным потенциалом [16].

В этой связи необходимо еще раз подчеркнуть, что на пути прогрессии ХАГ до рака желудка формирование кишечной метаплазии является своеобразной «точкой невозврата», которая ограничивает эффективность последующих мер канцеропревенции. Учитывая это, оптимальным временем проведения эрадикации с целью канцеропревенции считают время до формирования атрофии слизистой оболочки желудка. Однако даже при наличии атрофии успешная эрадикационная терапия также будет служить мерой профилактики рака желудка, поскольку элиминация *H. pylori* в условиях уже имеющихся структурных изменений слизистой оболочки желудка способствует нормализации темпов клеточного обновления и препятствует распространению повреждения.

Для торможения прогрессирования предраковых изменений слизистой оболочки желудка в программу лечения необходимо включать гастропротекторы (препараты висмута трикалия дицитрата 480 мг/сут, ребамипид 300 мг/сут) курсами 4–8 нед. Гастропротекторы обладают антагонистическим действием в отношении *H. pylori*, способствуют нейтрализации активных форм кислорода и препятствуют повреждению ДНК клеток железистого эпителия, улучшают микроциркуляцию и слизеобразование, нормализуют клеточное обновление слизистой оболочки желудка [17].

Одним из препаратов с доказанной эффективностью и безопасностью, относящихся к группе гастропротекторов, является ребамипид, зарегистрированный в Российской Федерации под торговым названием Ребагит®. Ребамипид повышает содержание простагландина E_2 в слизистой оболочке желудка и в содержимом желудочного сока, способствует активации ферментов, ускоряющих биосинтез высокомолекулярных гликопротеинов, и увеличивает содержание слизи на поверхности эпителия. Кроме того, препарат стимулирует продукцию бикарбонатов, подавляет продукцию полиморфноядерными лейкоцитами и нейтрофилами свободных радикалов, усиливает пролиферацию эпителиальных клеток, улучшает микроциркуляцию, чем способствует поддержанию барьерной функции слизистой оболочки желудка [18, 19]. Показано также, что включение ребамипида в схемы эрадикации *H. pylori* повышает их эффективность [20]. Оптимизируя антихеликобактерную терапию, оказывая противовоспалительное действие и восстанавливая клеточную структуру эпителия желудка, ребамипид проявляет себя как высокоэффективное и безопасное средство первичной и вторичной профилактики рака желудка [21, 22]. Ребамипид снижал воспаление, выраженность кишечной метаплазии и дисплазии легкой степени в одном рандомизированном клиническом исследовании [23], а также выраженность хронического воспаления, но не кишечной метаплазии — в другом [24]. Кроме того, препарат достоверно снижает выраженность клинических проявлений у пациентов с функциональной диспепсией [25].

Пациентам с аутоиммунным гастритом, помимо применения гастропротекторов, необходимо проведение курсов терапии цианокобаламином для профилактики гематологических (B_{12}-дефицитная анемия) и неврологических (фуникулярный миелоз) проявлений заболевания.

Заключение

Хронический атрофический гастрит определяется как хроническое воспаление слизистой оболочки желудка, характеризующееся утратой функционирующих слизистых желез, замещением их кишечным эпителием или фиброзной тканью. ХАГ относится к предраковым состояниям, связанным с повышенным риском развития аденокарциномы желудка, одной из самых распространенных опухолей пищеварительного тракта. Ведущим этиологическим фактором ХАГ выступает инфекция *H. pylori*, которая отнесена Всемирной организацией здравоохранения к канцерогенам класса I по раку желудка. Принято считать, что процесс развития рака желудка проходит многоступенчато, от хронического активного гастрита через этапы ХАГ, кишечной метаплазии и дисплазии. При этом кишечная метаплазия является ключевым маркером предраковых изменений слизистой оболочки желудка и рассматривается в качестве «точки невозврата», после которой эффективность мер канцеропревенции достаточно ограничена.

Как известно, диагноз ХАГ базируется исключительно на морфологической оценке структурных изменений слизистой оболочки желудка, степень которых не коррелирует с выраженностью синдрома диспепсии, нередко встречающегося у данной когорты пациентов, что затрудняет раннюю диагностику предраковых изменений. В отношении возможного наличия ХАГ клинициста должны насторожить: возраст 45 лет и старше, отягощенный наследственный анамнез по раку желудка, а также наличие симптомов тревоги, таких как анемия, клинические признаки дефицита цианокобаламина. Поскольку пациенты с ХАГ относятся к группе высокого риска по развитию рака желудка, они должны находиться под постоянным динамическим наблюдением в зависимости от выраженности воспалительных изменений и тяжести атрофии, им требуется своевременное проведение необходимых мер канцеропревенции. Поскольку основными этиологическими факторами ХАГ являются инфекция *H. pylori* и аутоиммунное воспаление, все лечебные мероприятия должны начинаться с их устранения. Пациентам с уже сформировавшимися предраковыми изменениями слизистой оболочки желудка в программу лечения целесообразно включать курсовую терапию гастропротекторами.

Благодарность

Редакция благодарит компанию «Промед Прага» за оказанную помощь в технической редактуре настоящей публикации.

Aknowledgement

The technical edition is supported by PRO.MED.CS Praha a.s.

Литература

1. Correa P., Haenzel W., Cuello C. et al. A model for gastric cancer epidemiology. Lancet. 1975;2:58–60. DOI: 10.1016/S0140-6736(75)90498-5.
2. Uno Y. Prevention of gastric cancer by Helicobacter pylori eradication: A review from Japan. Cancer Medicine. 2019;8:3992–4000. DOI: 10.1002/cam4.2277.
3. Ивашкин В.Т., Маев И.В., Шептулин А.А. и др. Клинические рекомендации Российской гастроэнтерологической ассоциации по диагностике и лечению функциональной диспепсии. Российский журнал гастроэнтерологии, гепатологии, колопроктологии. 2017;27(1):50–61. DOI: 10.22416/1382-4376-2017-27-1-50-61.
4. Rodriguez-Castro K.I., Franceschi M., Noto A. et al. Clinical manifestations of chronic atrophic gastritis. Acta Biomed. 2018;89(8):88–92. DOI: 10.23750/abm.v89i8-S.7921.
5. Kato M., Uedo N., Toth E. et al. Differences in image-enhanced endoscopic findings between Helicobacter pylori-associated and autoimmune gastritis. Endosc Int Open. 2021;9(1):E22–E30. DOI: 10.1055/a-1287-9767.
6. Cho J.-H., Jeon S.R., Jin S.-Y. Clinical applicability of gastroscopy with narrow-band imaging for the diagnosis of Helicobacter pylori gastritis, precancerous gastric lesion, and neoplasia. World J Clin Cases. 2020;8(14):2902–2916. DOI: 10.12998/wjcc.v8.i14.2902.
7. Кононов А.В., Мозговой С.И., Шиманская А.Г. Прижизненная патолого-анатомическая диагностика болезней органов пищеварительной системы (класс XI МКБ-10). Клинические рекомендации. М.: Практическая медицина; 2019.
8. Zullo A., Hassan C., Romiti A. et al. Follow-up of intestinal metaplasia in the stomach: when, how and why. World J Gastrointest Oncol. 2012;4:30–36. DOI: 10.4251/wjgo.v4.i3.30.
9. Vannella L., Lahner E., Osborn J. et al. Risk factors for progression to gastric neoplastic lesions in patients with atrophic gastritis. Aliment Pharmacol Ther. 2010;31:1042–1050. DOI: 10.1111/j.1365-2036.2010.04268.x.
10. Shichijo S., Hirata Y., Niikura R. et al. Histologic intestinal metaplasia and endoscopic atrophy are predictors of gastric cancer development after Helicobacter pylori eradication. Gastrointest Endosc. 2016;84:618–624. DOI: 10.1016/j.gie.2016.03.791.
11. Ивашкин В.Т., Маев И.В., Лапина Т.Л. и др. Клинические рекомендации Российской гастроэнтерологической ассоциации по диагностике и лечению инфекции Helicobacter pylori у взрослых. Российский журнал гастроэнтерологии, гепатологии, колопроктологии. 2018;28(1):55–70. DOI: 10.22416/1382-4376-2018-28-1-55-70.
12. Tan M.C., Graham D.Y. Gastric cancer risk stratification and surveillance after Helicobacter pylori eradication: 2020. Gastrointest Endosc. 2019;90(3):457–460. DOI: 10.1016/j.gie.2019.05.034.
13. Ливзан М.А., Мозговой С.И., Кононов А.В. Гастрит после эрадикации Helicobacter pylori — простые следы или серьезные последствия? Лечащий врач. 2011;7:7.
14. Ливзан М.А., Кононов А.В., Мозговой С.И. Постэрадикационный период хронического гастрита, ассоциированного с инфекцией Helicobacter pylori. Consilium medicum. 2008;10(8):15–20.
15. Shibata W., Sue S., Tsumura S. et al. Helicobacter-induced gastric inflammation alters the properties of gastric tissue stem/progenitor cells. BMC Gastroenterol. 2017;17:145. DOI: 10.1186/s12876-017-0706-6.
16. Cheung K.S., Leung W.K. Risk of gastric cancer development after eradication of Helicobacter pylori. World J Gastrointest Oncol. 2018;10(5):115–123. DOI: 10.4251/wjgo.v10.i5.115.
17. Мартынов А.И., Шептулин А.А., Маев И.В. и др. Новые возможности цитопротекции в лечении и профилактике заболеваний желудка и кишечника (резолюция Экспертного совета и обзор литературы). Российский журнал гастроэнтерологии, гепатологии, колопроктологии. 2020;30(2):7–14. DOI: 10.22416/1382-4376-2020-30-2-7-1.
18. Naito Y., Yoshikawa T., Tanigawa T. et al. Hydroxyl radical scavenging by rebamipide and related compounds: electron paramagnetic resonance study. Free Radic Biol Med. 1995;18:117–123.
19. Naito Y., Yoshikawa T. Rebamipide: a gastrointestinal protective drug with pleiotropic activities. Expert Rev Gastroenterol Hepatol. 2010;4:261–270.
20. Andreev D.N., Maev I.V., Dicheva D.T. Efficiency of the inclusion of rebamipide in the eradication therapy for Helicobacter pylori Infection: meta-analysis of randomized controlled studies. J Clin Med. 2019;8:1498. DOI: 10.3390/jcm8091498.
21. Маев И.В., Казюлин А.Н. Новые возможности профилактики рака желудка. Терапевтический архив. 2017;04:101–109. DOI: 10.17116/terarkh2017894101-109.
22. Hou D., Yang M., Hu Z., Yang L. Effects of rebamipide for chronic atrophic gastritis: A protocol for systematic review and meta-analysis. Medicine (Baltimore). 2020;99(25):e20620. DOI: 10.1097/MD.0000000000020620.
23. Han X., Jiang K., Wang B. et al. Effect of rebamipide on the premalignant progression of chronic gastritis: a randomized controlled study. Clin Drug Investig. 2015;35:665–673. DOI: 10.1007/s40261-015-0329-z.
24. Kamada T., Sato M., Tokutomi T. et al. Rebamipide improves chronic inflammation in the lesser curvature of the corpus after Helicobacter pylori eradication: a multicenter study. Biomed Res Int. 2015;2015:865146–865148. DOI: 10.1155/2015/865146.

25. Jaafar M.H., Safi S.Z., Tan M.-P. et al. Efficacy of rebamipide in organic and functional dyspepsia: a systematic review and meta-analysis. Dig Dis Sci. 2018;63:1250–1260. DOI: 10.1007/s10620-017-4871-9.

References

1. Correa P., Haenzel W., Cuello C. et al. A model for gastric cancer epidemiology. Lan-cet. 1975;2:58–60. DOI: 10.1016/S0140-6736(75)90498-5.
2. Uno Y. Prevention of gastric cancer by Helicobacter pylori eradication: A review from Japan. Cancer Medicine. 2019;8:3992–4000. DOI: 10.1002/cam4.2277.
3. Ivashkin V.T., Mayev I.V., Sheptulin A.A. et al. Clinical guidelines of the Russian Gastroenterological Association for the diagnosis and treatment of functional dyspepsia. Rossiyskiy zhurnal gastroenterologii, gepatologii, koloproktologii. 2017;27(1):50–61 (in Russ.). DOI: 10.22416/1382-4376-2017-27-1-50-61.
4. Rodriguez-Castro K.I., Franceschi M., Noto A. et al. Clinical manifestations of chronic atrophic gastritis. Acta Biomed. 2018;89(8):88–92. DOI: 10.23750/abm.v89i8-S.7921.
5. Kato M., Uedo N., Toth E. et al. Differences in image-enhanced endoscopic findings between Helicobacter pylori-associated and autoimmune gastritis. Endosc Int Open. 2021;9(1):E22–E30. DOI: 10.1055/a-1287-9767.
6. Cho J.-H., Jeon S.R., Jin S.-Y. Clinical applicability of gastroscopy with narrow-band imaging for the diagnosis of Helicobacter pylori gastritis, precancerous gastric lesion, and neoplasia. World J Clin Cases. 2020;8(14):2902–2916. DOI: 10.12998/wjcc.v8.i14.2902.
7. Kononov A.V., Mozgovoy S.I., Shimanskaya A.G. Intravital pathological and anatomical diagnostics of diseases of the digestive system (class XI ICD-10). Clinical recommendations. M.: Practical Medicine; 2019 (in Russ.).
8. Zullo A., Hassan C., Romiti A. et al. Follow-up of intestinal metaplasia in the stomach: when, how and why. World J Gastrointest Oncol. 2012;4:30–36. DOI: 10.4251/wjgo.v4.i3.30.
9. Vannella L., Lahner E., Osborn J. et al. Risk factors for progression to gastric neo-plastic lesions in patients with atrophic gastritis. Aliment Pharmacol Ther. 2010;31:1042–1050. DOI: 10.1111/j.1365-2036.2010.04268.x.
10. Shichijo S., Hirata Y., Niikura R. et al. Histologic intestinal metaplasia and endoscopic atrophy are predictors of gastric cancer development after Helicobacter pylori eradication. Gastrointest Endosc. 2016;84:618–624. DOI: 10.1016/j.gie.2016.03.791.
11. Ivashkin V.T., Maev I.V., Lapina T.L. et al. Clinical guidelines of the Russian Gastroenterological Association for the diagnosis and treatment of Helicobacter pylori infection in adults. Rossiyskiy zhurnal gastroenterologii, gepatologii, koloproktologii. 2018;28(1):55–70 (in Russ.). DOI: 10.22416/1382-4376-2018-28-1-55-70.
12. Tan M.C., Graham D.Y. Gastric cancer risk stratification and surveillance after Helicobacter pylori eradication: 2020. Gastrointest Endosc. 2019;90(3):457–460. DOI: 10.1016/j.gie.2019.05.034.
13. Livzan M.A., Mozgovoi S.I., Kononov A.V. Gastritis after Helicobacter pylori eradication — simple traces or serious consequences? Lechashchiy vrach. 2011;7:7 (in Russ.).
14. Livzan M.A., Kononov A.V., Mozgovoi S.I. Post-eradication period of chronic gastritis associated with Helicobacter pylori infection. Consilium medcum. 2008;10(8):15–20 (in Russ.).
15. Shibata W., Sue S., Tsumura S. et al. Helicobacter-induced gastric inflammation alters the properties of gastric tissue stem/progenitor cells. BMC Gastroenterol. 2017;17:145. DOI: 10.1186/s12876-017-0706-6.
16. Cheung K.S., Leung W.K. Risk of gastric cancer development after eradication of Helicobacter pylori. World J Gastrointest Oncol. 2018;10(5):115–123. DOI: 10.4251/wjgo.v10.i5.115.
17. Martynov A.I., Sheptulin A.A., Maev I.V. et al. New possibilities of cyto-protection in the treatment and prevention of diseases of the stomach and intestines (resolution of the Expert Council and a review of the literature). Rossiyskiy zhurnal gastroenterologii, gepatologii, koloproktologii. 2020;30(2):7–14 (in Russ.). DOI: 10.22416/1382-4376-2020-30-2-7-1.
18. Naito Y., Yoshikawa T., Tanigawa T. et al. Hydroxyl radical scavenging by rebamipide and related compounds: electron paramagnetic resonance study. Free Radic Biol Med. 1995;18:117–123.
19. Naito Y., Yoshikawa T. Rebamipide: a gastrointestinal protective drug with pleiotropic activities. Expert Rev Gastroenterol Hepatol. 2010;4:261–270.
20. Andreev D.N., Maev I.V., Dicheva D.T. Efficiency of the inclusion of rebamipide in the eradication therapy for Helicobacter pylori Infection: meta-analysis of randomized controlled studies. J Clin Med. 2019;8:1498. DOI: 10.3390/jcm8091498.
21. Maev I.V., Kazyulin A.N. New possibilities for the prevention of stomach cancer. Terapevticheskiy arkhiv. 2017;04:101–109 (in Russ.). DOI: 10.17116/terarkh2017894101-109.
22. Hou D., Yang M., Hu Z., Yang L. Effects of rebamipide for chronic atrophic gastritis: A protocol for systematic review and meta-analysis. Medicine (Baltimore). 2020;99(25):e20620. DOI: 10.1097/MD.0000000000020620.
23. Han X., Jiang K., Wang B. et al. Effect of rebamipide on the premalignant progression of chronic gastritis: a randomized controlled study. Clin Drug Investig. 2015;35:665–673. DOI: 10.1007/s40261-015-0329-z.
24. Kamada T., Sato M., Tokutomi T. et al. Rebamipide improves chronic inflammation in the lesser curvature of the corpus after Helicobacter pylori eradication: a multicenter study. Biomed Res Int. 2015;2015:865146–865148. DOI: 10.1155/2015/865146.
25. Jaafar M.H., Safi S.Z., Tan M.-P. et al. Efficacy of rebamipide in organic and functional dyspepsia: a systematic review and meta-analysis. Dig Dis Sci. 2018;63:1250–1260. DOI: 10.1007/s10620-017-4871-9.

СВЕДЕНИЯ ОБ АВТОРАХ:

Ливзан Мария Анатольевна — *д.м.н., профессор, заведующая кафедрой факультетской терапии и гастроэнтерологии, ректор ФГБОУ ВО ОмГМУ Минздрава России; 644099, Россия, г. Омск, ул. Ленина, д. 12; ORCID iD 0000-0002-6581-7017.*
Гаус Ольга Владимировна — *к.м.н., доцент кафедры факультетской терапии и гастроэнтерологии, начальник управления по развитию регионального здравоохранения и медицинской деятельности ФГБОУ ВО ОмГМУ Минздрава России; 644099, Россия, г. Омск, ул. Ленина, д. 12; ORCID iD 0000-0001-9370-4768.*
Мозговой Сергей Игоревич — *д.м.н., доцент, профессор кафедры патологической анатомии ФГБОУ ВО ОмГМУ Минздрава России; 644099, Россия, г. Омск, ул. Ленина, д. 12; ORCID iD 0000-0001-7200-7082.*
Контактная информация: *Гаус Ольга Владимировна, e-mail: gaus_olga@bk.ru.*
Прозрачность финансовой деятельности: *никто из авторов не имеет финансовой заинтересованности в представленных материалах или методах.*
Конфликт интересов *отсутствует.*
Статья поступила *09.07.2021.*
Поступила **после рецензирования** *03.08.2021.*
Принята в печать *26.08.2021.*

ABOUT THE AUTHORS:

Maria A. Livzan — *Dr. Sc. (Med.), Professor, Head of the Deparment of Faculty Therapy and Gastroenterology, Rector, Omsk State Medical University; 12, Lenin str., Omsk, 644099, Russian Federation; ORCID iD 0000-0002-6581-7017.*
Olga V. Gaus — *C. Sc. (Med.), Associate Professor of the Department of Faculty Therapy and Gastroenterology, Head of the Department for the Development of Regional Healthcare and Medical Activities, Omsk State Medical University; 12, Lenin str., Omsk, 644099, Russian Federation; ORCID iD 0000-0001-9370-4768.*
Sergei I. Mozgovoi — *Dr. Sc. (Med.), Associate Professor, Professor of the Department of Pathological Anatomy, Omsk State Medical University; 12, Lenin str., Omsk, 644099, Russian Federaion; ORCID iD 0000-0001-7200-7082.*
Contact information: *Olga V. Gaus, e-mail: gaus_olga@bk.ru.*
Financial Disclosure: *no authors have a financial or property interest in any material or method mentioned.*
There is no **conflict of interests**.
Received *09.07.2021.*
Revised *03.08.2021.*
Accepted *26.08.2021.*