DOI: 10.32364/2618-8430-2022-5-1-90-96

Синдром Ворстер-Дроута. Неврологические аспекты (клиническое наблюдение)

Л.М. Щугарева[1,2], О.В. Потешкина[1,2], В.Д. Петрова[2], П.А. Саламанов[2]

[1]СПб ГБУЗ «ДГБ № 1», Санкт-Петербург, Россия
[2]ФГБОУ ВО СЗГМУ им. И.М. Мечникова Минздрава России, Санкт-Петербург, Россия

РЕЗЮМЕ
Синдром Ворстер-Дроута (СВД) относится к редким неврологическим заболеваниям и характеризуется диссоциацией произвольных и непроизвольных движений лица, рта, языка, а также дизартрией и оромоторной диспраксией. Встречаемость варьирует от 1–9 на 100 000 до 1 на 25 000–30 000 новорожденных. При СВД поражается передняя (лобная) часть покрышки, включая нижнюю роландическую область. СВД диагностируется у детей начиная с периода новорожденности на основании характерного фенотипа и данных нейровизуализации. Прогноз жизни больных СВД определяется особенностями ухода, контролем эпилепсии и проводимыми реабилитационными мероприятиями. В статье представлено клиническое наблюдение полной формы СВД с тяжелым фенотипом. Одной из особенностей данного случая является сочетание внутриутробного нарушения нейрональной миграции с доказанным менингоэнцефалитом цитомегаловирусной этиологии в неонатальном периоде. Другая важная особенность заключается в сочетании фенотипических признаков (диссоциация между произвольными и непроизвольными движениями, дизартрия, выраженное слюнотечение, микроцефалия, эпилептические приступы) с данными нейровизуализации (полимикрогирия в оперкулярной области с обеих сторон, микроцефалия). Врачи должны быть осведомлены о том, что СВД имеет клинический полиморфизм, а база знаний о нем ежегодно обновляется.
КЛЮЧЕВЫЕ СЛОВА: синдром Ворстер-Дроута, врожденный псевдобульбарный парез, судороги, дизартрия, задержка развития, микроцефалия, полимикрогирия.
ДЛЯ ЦИТИРОВАНИЯ: *Щугарева Л.М., Потешкина О.В., Петрова В.Д., Саламанов П.А. Синдром Ворстер-Дроута. Неврологические аспекты (клиническое наблюдение). РМЖ. Мать и дитя. 2022;5(1):90–96. DOI: 10.32364/2618-8430-2022-5-1-90-96.*

Worster-Drought syndrome. Neurological pattern (case report)

L.M. Shchugareva[1,2], O.V. Poteshkina[1,2], V.D. Petrova[2], P.A. Salamanov[2]

[1]Children's City Hospital No. 1, St. Petersburg, Russian Federation
[2]I.I. Mechnikov North-Western State Medical University St. Petersburg, Russian Federation

ABSTRACT
Worster-Drought syndrome (WDS) is a rare neurological disorder characterized by dissociation of voluntary and involuntary movements of the face, mouth, tongue, dysarthria, and oromotor dyspraxia. WDS rate varies from 1–9 per 100,000 to 1 per 25,000–30,000 newborns. Anterior (frontal) operculum, including the lower Rolandic area. WDS is diagnosed in the neonatal period based on a typical phenotype and neuroimaging findings. The prognosis is determined by medical care, epilepsy management, and rehabilitation. We describe a child with a severe WDS phenotype. In this child, abnormal intrauterine neuronal migration was associated with established cytomegalovirus meningoencephalitis in the neonatal period. Moreover, phenotypic signs (dissociation of voluntary and involuntary movements, dysarthria, severe salivation, microcephaly, and epilepsy) were coupled with neuroimaging findings (bilateral polymicrogyria of the opercular area and microcephalia). Pediatricians should be aware of WDS clinical polymorphism. The knowledge base is upgraded annually.
KEYWORDS: Worster-Drought syndrome, congenital pseudobulbar palsy, seizures, dysarthria, developmental delay, microcephalia, polymicrogyria.
FOR CITATION: *Shchugareva L.M., Poteshkina O.V., Petrova V.D., Salamanov P.A. Worster-Drought syndrome. Neurological pattern (case report). Russian Journal of Woman and Child Health. 2022;5(1):90–96 (in Russ.). DOI: 10.32364/2618-8430-2022-5-1-90-96.*

Введение

Синдром Ворстер-Дроута (СВД), или врожденный псевдобульбарный парез, представляет собой редкое неврологическое заболевание. По данным литературы, встречаемость варьирует от 1–9 на 100 000 до 1 на 25 000–30 000 новорожденных [1].

Первоначально синдром был описан в 1953 г. английским неврологом Чарлзом Ворстер-Дроутом, основателем школы Мур-Хаус в Окстеде, специализирующейся на речевых и языковых расстройствах [2, 3]. СВД первоначально определялся как врожденный супрабульбарный парез языка и глотки без указания на уровень поражения [3]. Однако на данный момент считается, что страдает островковая доля — область, расположенная в глубине сильвиевой борозды, прикрытая частями лобной, теменной и височной долей, вместе образующих покрышку (оперкулум, *operculum*) (рис. 1) [4].

При СВД поражается передняя (лобная) часть покрышки, включая нижнюю роландическую область [2]. Ворстер-Дроут предполагал, что поражаются кортикобуль-

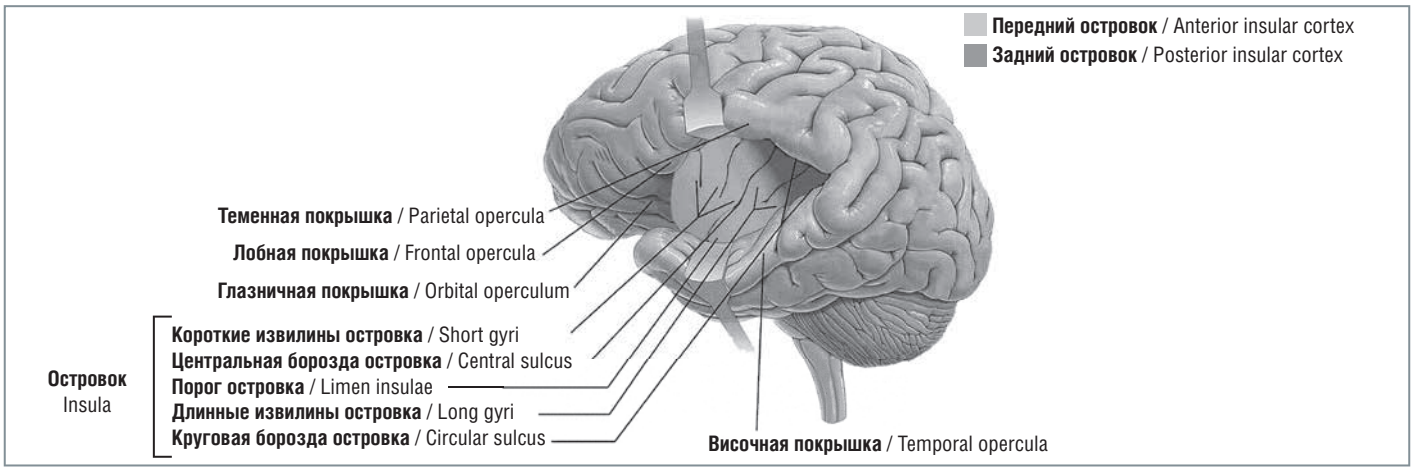

Рис. 1. Анатомия островковой доли [4]
Fig. 1. Insula anatomy [4]

барные пути, которые проходят от нижней части моторной области коры к ядрам X и XII черепных нервов [5]. К настоящему моменту известно, что вовлекаются проводящие пути к ядрам V, VII, IX, X и XII пар черепных нервов [2].

По данным литературы, СВД представляет собой врожденную форму оперкулярного синдрома Фуа — Чавани — Мари (ФЧМС), ряд авторов считают, что эти синдромы относятся к спектру перисильвиевой дисфункции [2, 6, 7]. ФЧМС — это приобретенное, чаще двухстороннее, поражение лобно-теменной покрышки. Данный синдром имеет полиэтиологическое происхождение и развивается в результате сосудистых событий, в составе эпилептических энцефалопатий либо вследствие менингоэнцефалита, чаще вызываемого вирусами простого герпеса, цитомегаловирусом [2].

Ведутся различные дискуссии об этиологии СВД, однако на данный момент большинство авторов придерживаются теории внутриутробного нарушения нейрональной миграции, в основном в перисильвиевой области [2, 8]. В отличие от ФЧМС, при врожденном псевдобульбарном синдроме описаны семейные случаи, предполагается генетическая природа этого заболевания [2, 9]. Также имеются указания на инфекционное, гипоксическое и другие воздействия на сроке между 20-й и 24-й неделями беременности [2].

В настоящее время генетический дефект СВД не выявлен, хотя предполагается несколько типов наследования, включая X-сцепленный доминантный, X-сцепленный рецессивный, аутосомно-доминантный с пониженной пенетрантностью и аутосомно-рецессивный [6, 7]. Обсуждается роль мутаций в генах *SLC9A1* (локус 1p36.11), *SRPX2* (Xq22), *MECP2* (Xq28), делеций 22q11, а также *LINS* (p.Glu366X, p.Lys393X) [6, 7].

Клинические проявления, лечение и прогноз синдрома Ворстер-Дроута

Синдром Ворстер-Дроута характеризуется поражением мышц языка, губ, мягкого неба, а в тяжелых случаях — мышц гортани и глотки [10, 11]. Дебют заболевания приходится на первый год жизни, однако диагноз в основном ставится только после 5–6 лет [9]. Как правило, заболевание начинается с нарушения акта сосания, но могут быть нарушения проходимости дыхательных путей. Однако проблемы с питанием становятся более очевидными после замены грудного вскармливания на более плотный прикорм [8].

Дети с СВД имеют характерный внешний вид — гипомимичное лицо, полуоткрытый рот, выраженное слюнотечение [2]. Дизартрия или анартрия, характерные для этого синдрома, возникают в результате нарушения произвольного контроля фацио-лингво-фаринго-жевательных мышц, при этом сохраняется автоматическая эмоциональная иннервация. Это связано с тем, что непроизвольные движения обрабатываются базальными ганглиями, а не кортикобульбарными связями [2]. Также необходимо помнить, что СВД является оперкулярным типом супрабульбарного пареза, таким образом, патологический смех и плач отсутствуют в отличие от понтинной формы псевдобульбарного паралича [2]. В отличие от бульбарного синдрома, для псевдобульбарного синдрома не характерны атрофия мышц с фибриллярными и фасцикулярными подергиваниями и отсутствие нижнечелюстного, глоточного и небного рефлексов [2, 5, 10].

Одной из важных особенностей СВД является нарушение процесса жевания: невозможны движения языком, необходимые для формирования пищевого комка и продвижения его к глотке, в то же время глоточный рефлекс протекает без затруднений [2]. Другая, не менее важная особенность — «псевдопериферический» паралич лицевого нерва, при котором парез Белла отсутствует, а поражается только *m. orbicularis oris*, и таким образом сохраняется мимика [2, 12]. Обсуждая врожденный псевдобульбарный синдром, необходимо сказать о характерной ринолалии, связанной с трудностью воспроизведения лингвальных и губных согласных [13].

Неполная форма СВД характеризуется речевыми нарушениями, в частности оромоторной диспраксией, как правило, в сочетании с выраженным слюнотечением. Таким образом, при легких формах синдрома затрагиваются только мышцы губ, языка и мягкого неба [8].

Существуют характерные тесты для выявления произвольной и непроизвольной диссоциации. Ребенок не может вытянуть губы в трубочку, а язык практически неподвижен. Таких детей просят высунуть язык, подвигать им вперед-назад и в разные стороны, однако даже при легких формах возможно только высовывание языка [2]. Помимо этого, предлагают другие тесты — свист, зевание, постукивание зубами, причмокивание, цоканье, крик приветствия, также детей просят подуть, фыркнуть, дотронуться языком до кончика носа и выполнить другие похожие движения [14]. Стоит отметить, что эти движения возможны при отвлечении или ум-

ственном напряжении, когда ребенок непроизвольно может выполнять большинство из предложенных действий [2, 14].

В дополнение к патогномоничным симптомам пациенты с СВД могут иметь другие неврологические нарушения. Вовлечение V, VII, IX, X и XII пар черепных нервов встречается в 80–99% случаев, дизартрия — в 80–99% случаев, эпилептические приступы — в 29–87% случаев, когнитивные нарушения, гиперрефлексия, слюнотечение — в 30–79% случаев, микроцефалия, нейросенсорная тугоухость, пирамидные нарушения — в 5–29% случаев, частота встречаемости атаксии, расстройств аутистического спектра, артрогрипоза и микрогнатии неизвестна.

Одним из самых частых проявлений СВД выступает эпилепсия (до 87%) [2], наиболее часто проявляющаяся атоническими и тоническими гемифациальными приступами (дроп-атаки) [15]. Как правило, на ЭЭГ регистрируется генерализованная спайковая и волновая активность, однако у 39% пациентов встречаются мультифокальные эпилептиформные разряды в центрально-теменной или центрально-височной области [2].

Помимо клинической картины для постановки диагноза «Врожденный псевдобульбарный синдром» необходимо проведение МРТ головного мозга. Характерны такие изменения, как аномально вертикализированные, расширенные и углубленные боковые (сильвиевы) борозды, выбухание островков Рейля, расширение и аномальное расположение центральной борозды, корковая дисплазия с аномальным утолщением оперкулярно-островковой коры на Т2-взвешенных изображениях и полимикрогирией на Т1-взвешенных изображениях [2, 4]. Такие изменения часто имеют двусторонний характер [2].

Полимикрогирия (кортикальная дисплазия нелиссэнцефального типа) — это патологические изменения коры головного мозга, представленные множеством коротких, неглубоких извилин [2]. Для СВД характерен четырехслойный тип полимикрогирии, развивающийся при аномалии формирования коры головного мозга на 20–24-й неделе жизни плода [2]. Возможно, локализация дефекта в области покрышки островка связана с особенностями васкуляризации этой зоны, которая обеспечивается терминальными ветвями бассейна средней мозговой артерии, формирующейся как раз после 10-й недели жизни плода [2, 4].

Ворстер-Дроут провел масштабные исследования этого синдрома. По его наблюдениям, у большинства детей, особенно при неполных формах СВД, речь улучшается самопроизвольно по мере взросления [3]. Постепенное неполное восстановление речевых функций к подростковому возрасту было также подтверждено при последующих исследованиях врожденного псевдобульбарного синдрома [2, 13]. Однако для детей с тяжелым фенотипом прогноз остается серьезным ввиду высокого процента когнитивных нарушений и частого присоединения эпилепсии [15].

Специфического лечения не существует, важно отметить необходимость мультидисциплинарного подхода при ведении детей с СВД. В терапии используются психологические, поведенческие и логопедические техники. Таких детей необходимо с рождения обучать альтернативным способам самовыражения — жестам, символам или специальным средствам общения [13]. Важное значение отводится медикаментозному лечению эпилепсии. Антиэпилептическая терапия в большинстве случаев оказывается эффективной, однако имеются примеры фармакорезистентных форм [2].

Клиническое наблюдение

Пациентка А.Н., 4 года, была госпитализирована в связи с повторным судорожным приступом. Из анамнеза жизни известно, что ребенок от второй беременности, протекавшей на фоне хронического пиелонефрита, эрозии шейки матки, угрозы прерывания на 9-й неделе, Rh отрицательной матери без антител. На 36-й неделе беременности была диагностирована задержка внутриутробного развития плода. Роды вторые (первые роды — здоровый ребенок, 7 лет) срочные на 40/41-й неделе, масса тела при рождении 2400 г, длина тела 48 см, окружность головы 32 см, окружность грудной клетки 31 см, оценка по шкале Апгар 8/9 баллов. После рождения были выявлены изменения плаценты: гнойный хориодецидуит, хроническая декомпенсация. На 2-е сутки жизни ребенок был переведен в неонатальное отделение, где подтверждена внутриамниотическая инфекция цитомегаловирусной этиологии.

По данным медицинской амбулаторной карты, ребенок рос с грубой задержкой психомоторного развития. Обращали на себя внимание трудности с кормлением с самого рождения: девочка не сосала, кормилась вливанием смеси в полость рта из бутылочки, но глотала без поперхиваний. Таким образом, ребенок не нуждался в зондовом питании. С рождения имелись жалобы на повышенное слюнотечение. Трудности с кормлением стали более явными с введением плотного прикорма. С рождения ребенок получает протертый стол. В 3,5 года появились тонико-клонические эпилептические приступы. Была инициирована антиэпилептическая терапия вальпроевой кислотой 30 мг/кг/сут, которую затем заменили на топирамат 5,6 мг/кг/сут в связи с гепатотоксичностью вальпроатов.

Семейный анамнез: рак легких по линии отца, по материнской линии исключался нейрофиброматоз (был у бабушки). Найдена *RET*-мутация в 16-м экзоне (клинически незначимая для данной патологии, является протоонкогеном для медуллярного рака щитовидной железы).

На момент поступления состояние тяжелое по основному заболеванию. По Шкале глобальных моторных функций (Gross Motor Function Classification System, GMFCS) — V уровень. По физикальным данным выявлена микроцефалия, белково-калорийная недостаточность 2–3-й степени (окружность головы 42,5 см — менее 3%; окружность грудной клетки 47,5 см — менее 3%; масса тела 9000 г — менее 3%; длина тела 95 см — 10%) (рис. 2).

Рис. 2. Пациентка А.Н., 4 года. Синдром Ворстер-Дроута
Fig. 2. A 4-year-old girl with Worster-Drought syndrome

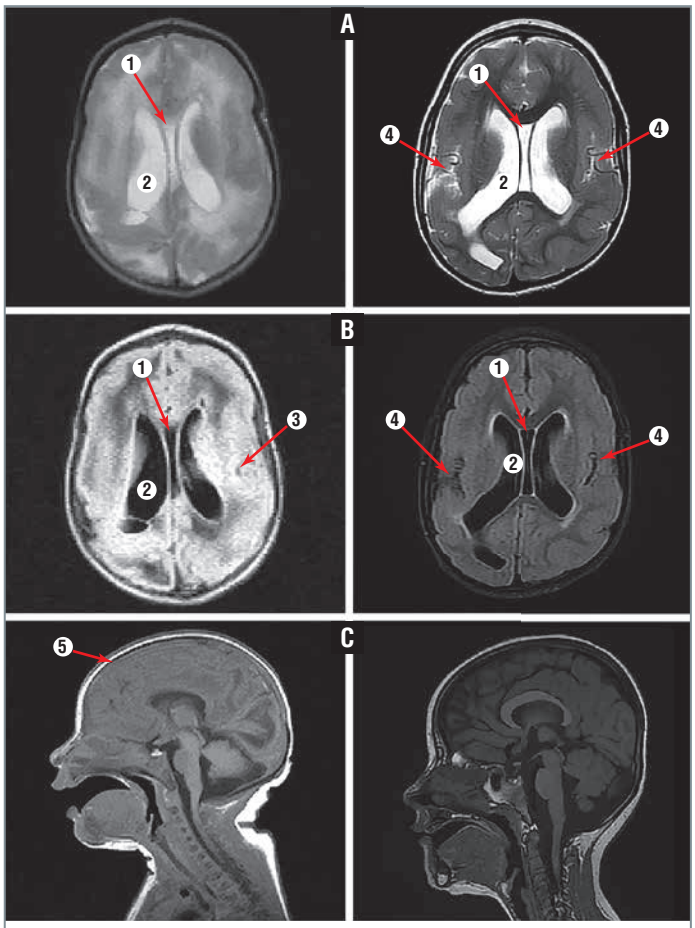

А – Т2 ВИ, фронтальный срез / Frontal T2-weighted image. **В – FLAIR**.
С – Т1 ВИ, сагиттальный срез / Sagittal T1-weighted image
1 — срединная субколлезная полость; 2 — вентрикуломегалия; 3 — гетеротопия серого вещества; 4 — полимикрогирия в оперкулярной области; 5 — лиссэнцефалия
1 — Medial subcallosal cavity; 2 — Ventriculomegaly; 3 — Gray matter heterotopy;
4 — Polymicrogyria of the opercular area; 5 — Lissencephaly

Рис. 3. МР-изображения головного мозга девочки А.Н. в возрасте 1 мес. (слева) и в 4 года (справа). Синдром Ворстер-Дроута

Fig. 3. Brain MRI of a girl with WDS at the age of 1 month (left) and 4 years (right). Worster-Drought syndrome

На осмотр реагирует оживленно. Зрительно-моторная координация и праксис не развиты. Взгляд фиксирует, кратковременно следит за предметами. Непостоянное сходящееся косоглазие. Продуктивный контакт на уровне эмоций. Имеются слуховые ориентировочные реакции. В речи только звуки. Возможно кратковременное удерживание головы. Выпрямительные реакции не сформированы.

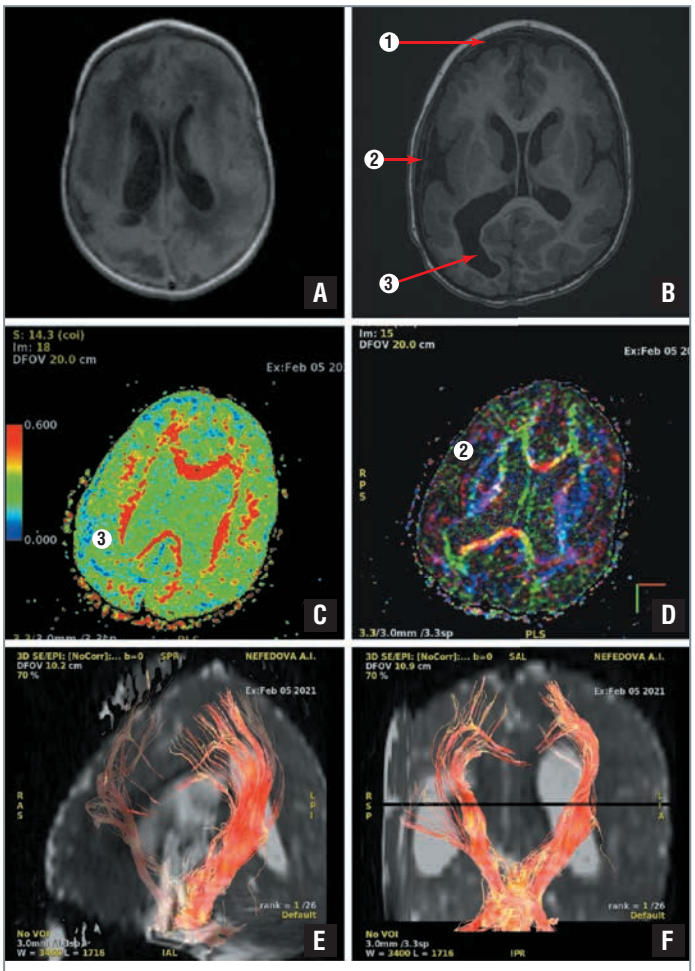

А — Т1 ВИ, фронтальный срез / A. Frontal T1-weighted image; **В — Т1 ВИ, фронтальный срез** / B. Frontal T1-weighted image; **С — МР, трактография, фронтальный срез** / C. Frontal MR tractography; **D — МР, трактография, фронтальный срез** / D. Frontal MR tractography; **E — МР, трактография, проводящие пути** / E. MR tractography, pathways; **F — МР, трактография, проводящие пути** / F. MR tractography, pathways

Выявлено отчетливое обеднение сигнала во всех кортикальных отделах больших полушарий мозга (1) и в полушариях мозжечка, максимально выраженные в височных (2) и правой затылочно-теменной областях (3) / Significant signal attenuation in all cortical areas of hemispheres (1) and cerebellar hemispheres, maximum in temporal (2) and right occipital parietal areas (3)

Рис. 4. МР-изображения головного мозга девочки А.Н. в возрасте 1 мес. (А) и в 4 года (В). МР-трактография (С, D, E, F). Синдром Ворстер-Дроута

Fig. 4. Brain MRI of a girl with WDS at 1 month (A) and 4 years (B). MR tractography (C, D, E, F). Worster-Drought syndrome

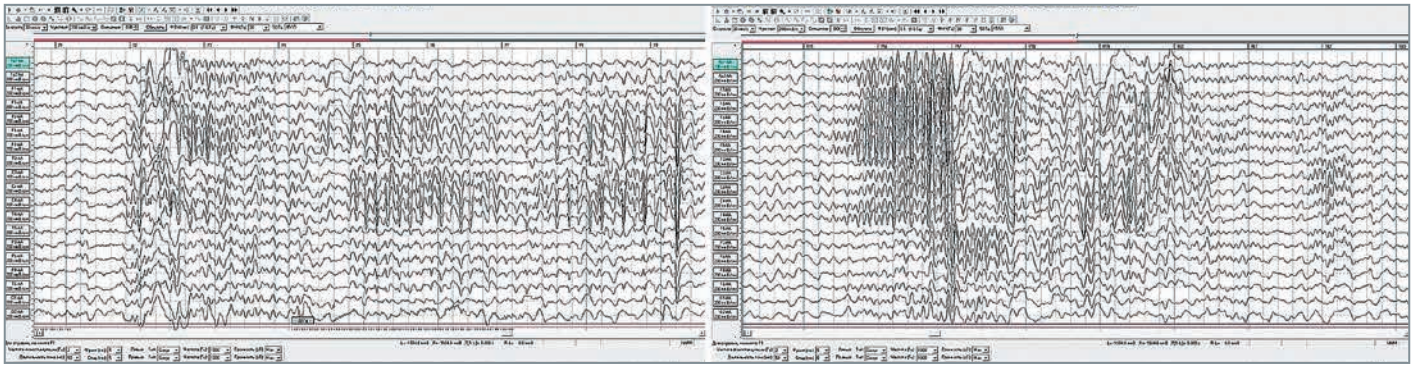

Рис. 5. Электроэнцефалограмма дневного сна пациентки А.Н., 4 года

Fig. 5. Daytime sleep EEG of a 4-year-old girl with Worster-Drought syndrome

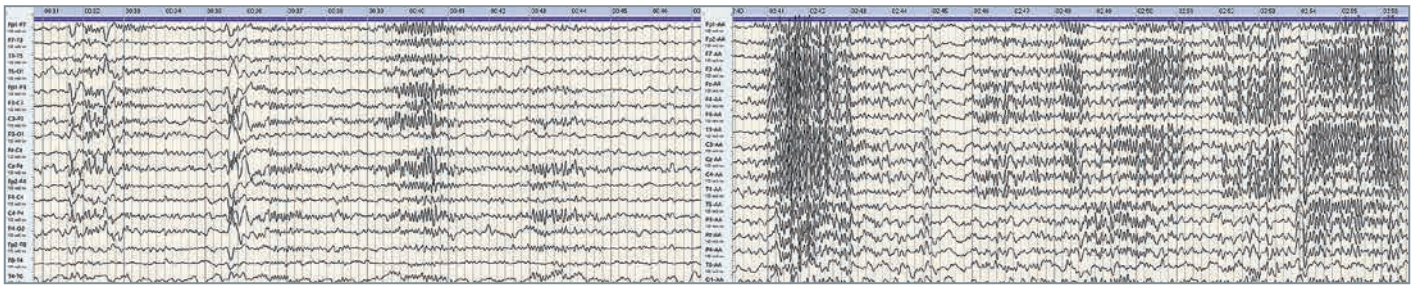

Рис. 6. Электроэнцефалограмма с видеомониторингом пациентки А.Н., 4 года
Fig. 6. Video-EEG monitoring of a 4-year-old girl with Worster-Drought syndrome

Таблица 1. Сравнительная характеристика данных анамнеза и клинической симптоматики СВД [3, 8, 16]
Table 1. Comparative characteristics of anamnesis and clinical presentations from published data [3, 8, 16]

Данные анамнеза и клиническая симптоматика Anamnesis and clinical presentations	**Врожденный псевдобульбарный синдром** / Congenital pseudobulbar syndrome		**Оперкулярный синдром** / Opercular syndrome		**Врожденный псевдобульбарный синдром** / Congenital pseudobulbar syndrome	
	n	%	*n*	%	*n*	%
Общее число пациентов / Total number of patients	282	100	31	100	47	100
Мальчики / Boys	-		11	35	35	74
Семейные случаи / Familial disease	29	10	2	7	6	13
Другие неврологические заболевания в семье Other neurological disorders in family	-		1	3	5	11
Нормально протекавшая беременность / Normal pregnancy	-		25	81	36	80
Без патологии в родах / No abnormal labor	-		31	100	41	91
Неонатальные осложнения / Neonatal complications	-		3	10	12	27
Врожденные пороки развития (расщелины твердого и мягкого неба, микрогнатия, артрогрипоз и др.) / Congenital anomalies (cleft lip and cleft palate, micrognathia, arthrogryposis, etc.)	57	20	10	30	31	66
Эпилепсия / Epilepsy	7	2	27	87	13	28
Изменения на ЭЭГ / Abnormal EEG	-		27	85	8	35
Нормальный интеллект / Preserved intellect	182	65	5	15	9	19
Умеренные трудности в обучении / Moderate learning difficulties	76	27	23	75	23	49
Серьезные трудности в обучении / Severe learning difficulties	24	9	3	10	15	32
Рецептивная речь соразмерна с интеллектом Receptive language is proportional to intellec	-		31	100	45	98
Экспрессивная речь хуже рецептивной Expressive language is inferior to receptive language	-		31	100	43	93
Речь отсутствует / Speech deficit	-		2	6,5	19	41
Микроцефалия / Microcephaly	-		5	16	7	18
Пирамидные знаки / Pyramidal signs	-		22	71	41	91
Офтальмопатология / Ophthalmology	-		-	-	6	13
Билатеральная полимикрогирия перисильвиевой области по данным МРТ / Bilateral perisylvian polymicrogyria (MRI)	-		31	100	5	14
Другие аномалии на МРТ / Other MRI abnormalities	-		31	100	12	32

Обращает на себя внимание специфический фенотип ребенка — гипомимичное лицо, полуоткрытый рот, обильное и практически постоянное слюнотечение. Питание — протертый стол, не поперхивается. Нижнечелюстной, небный и глоточный рефлексы снижены. Движения языка практически отсутствуют, однако во время еды возможны оперкулярные автоматизмы (причмокивает языком). Рефлексы орального автоматизма отсутствуют.

Мышечный тонус снижен в верхних конечностях, в нижних конечностях — повышен по пирамидному типу D=S. Сухожильные рефлексы оживлены с расширением рефлексогенных зон D>=S. Положительный рефлекс Россолимо — Вендеровича. Сгибательные контрактуры голеностопных суставов. Менингеальных знаков нет. Проведена МРТ головного мозга дважды: в возрасте 1 мес. и при данной госпитализации в 4 года (рис. 3, 4).

Неоднократно были выполнены ЭЭГ-исследования (рис. 5, 6), которые показали вспышки по типу «острая — медленная волна» в височных отведениях.

Таблица 2. Дифференциальный диагноз бульбарного, псевдобульбарного и оперкулярного синдрома у пациентов с дисфагией и дизартрией [17]

Table 2. Differential diagnosis of the bulbar, pseudobulbar and opercular syndromes in patients with dysphagia and dysarthria [17]

Параметр / Parameter	**Синдром** / Syndrome		
	Бульбарный *Bulbar*	***Псевдобульбарный*** *Pseudobulbar*	***Оперкулярный*** *Opercular*
Область поражения Affected area	**Ядро / ниже ядра** Nucleus / below the nucleus	**Надъядерный (двусторонние кортико-бульбарные пути)** Supranuclear (bilateral corticobulbar tracts)	**«Кортикальный вариант» надъядерного паралича (двусторонняя оперкулярная кора или ее подкорковые проекции)** Cortical variant of supranuclear paralysis (bilateral opercular cortex or its subcortical projections)
Паралич / Paralysis	**Вялый** / Flaccid	**Спастический** / Spastic	**+ неклассифицируемый** / + non-classified
Атрофия мышц языка Tongue muscle atrophy	++	**Отсутствует** / No	**Отсутствует** / No
Фасцикуляции мышц языка Tongue fasciculations	++	**Отсутствует** / No	**Отсутствует** / No
Дисфагия / Dysphagia	**Тяжелая форма, носовая регургитация** Severe, nasal regurgitation	**Легкая форма, поперхивание** Mild, choking	**Поперхивание, носовая регургитация** Choking, nasal regurgitation
Дизартрия / Dysarthria	**Носовой, хриплый голос** Nasal hoarse voice	**Тяжелая, спастическая** Severe, spastic	**Смешанный вариант — спастическая и носовая** Mixed variant (spastic and nasal)
Непроизвольные движения Involuntary movements	**Отсутствуют** / No	**Отсутствуют** / No	+
Бульбарная группа рефлексов Bulbar reflexes	**Отсутствует** / No	**Повышенные** / Increased	**Сниженные / отсутствуют** Decreased / absent
Рефлексы орального автоматизма / Oral automatisms	**Отсутствуют** / No	+	**Отсутствуют** / No

Отмечается избыточная представленность вспышек высокоамплитудной бета-активности (экзальтированные «сонные веретена»?), симметрично по лобно-центральным отведениям. Выявлена эпилептиформная активность в лобных отделах (бифронтально) в виде комплексов «острая — медленная волна» с невысоким индексом.

Запись, представленная на рисунке 6, была произведена в стандартных условиях в состоянии спокойного сна (Non-rapid eye movement sleep, NREM), а также спокойного и активного (кормление, эмоциональная реакция) бодрствования с закрытыми и открытыми глазами.

Выявлено периодическое регионарное замедление фоновой активности в затылочных отделах. Эпилептиформной и других видов патологической активности, а также иктальных событий не зарегистрировано. Проведена коррекция антиэпилептической терапии с добавлением фенобарбитала (4 мг/кг/сут) с положительным эффектом в виде купирования эпилептических приступов, улучшения общего самочувствия, увеличения эмоциональных реакций. Прогноз данного случая определяется особенностями ухода, контролем эпилепсии и проводимыми реабилитационными мероприятиями.

Обсуждение

Клиническая картина СВД достаточно разнообразна и включает как полные, так и неполные формы синдрома. В таблице 1 представлены сравнительные характеристики встречаемости клинической симптоматики по данным литературы [3, 8].

На основании диссоциации между произвольными и непроизвольными движениями языка и мимической мускулатуры, преобладания дизартрии над дисфагией, оромоторной диспраксии и по вышеописанным специфическим тестам можно заподозрить врожденный псевдобульбарный синдром. Однако дифференциальный поиск разнообразен и включает такие заболевания, как синдром Мебиуса (врожденный односторонний или двусторонний паралич лицевых и глазодвигательных мышц, умственная отсталость, расстройства аутистического спектра), синдром Гольденхара (микроотия, слабость лицевых мышц, недоразвитие щеки, подбородка, височной кости, микроофтальмия, маленький рот), синдром Фацио — Лонде (паралич лицевой мускулатуры, дизартрия, дисфагия, дыхание со стридором, пирамидные знаки, парез глазодвигательных мышц, птоз), синдром Кайлера (гипоплазия мышц, опускающих угол рта, врожденные пороки развития сердца, микроцефалия, микрогнатия, умственная отсталость).

Фацио-лабио-фаринго-лингво-жевательный паралич с произвольной диссоциацией — важная особенность, которая помогает дифференцировать оперкулярный синдром от псевдобульбарного паралича, связанного с двусторонним супрабульбарным поражением [17]. Отличия оперкулярного синдрома представлены в таблице 2.

Заключение

Нами представлено клиническое наблюдение полной формы СВД с тяжелым фенотипом. Одной из особенностей данного случая является сочетание внутриутробного нарушения нейрональной миграции с доказанным менингоэнцефалитом цитомегаловирусной этиологии в неонатальном периоде. Другая важная особенность заключается в сочетании фенотипических признаков (диссоциация меж-

ду произвольными и непроизвольными движениями, дизартрия, выраженное слюнотечение, микроцефалия, эпилептические приступы) с данными нейроизображений (полимикрогирия в оперкулярной области с обеих сторон, микроцефалия). Прогноз жизни определяется особенностями ухода, контролем эпилепсии и проводимыми реабилитационными мероприятиями. Врачи должны быть осведомлены, что СВД имеет клинический полиморфизм, а база знаний о нем ежегодно обновляется.

Литература/References

1. The portal for rare diseases and orphan drugs (ORPHA). (Electronic resource.) URL: https://www.orpha.net/consor/cgi-bin/OC_Exp.php?lng=EN&Expert=3465 (access date: 20.03.2021).
2. Christen H.J., Hanefeld F., Kruse E. et al. Foix-Chavany-Marie (anterior operculum) syndrome in childhood: a reappraisal of Worster-Drought syndrome. Dev Med Child Neurol. 2000;42(2):122–132. DOI: 10.1017/s0012162200000232.
3. Worster-Drought C. Speech disorders in children of school age. The Medical Press. 1953;230:419–426.
4. Namkung H., Kim S.H., Sawa A. The Insula: An Underestimated Brain Area in Clinical Neuroscience, Psychiatry, and Neurology. Trends Neurosci. 2017;40(4):200–207. DOI: 10.1016/j.tins.2017.02.002.
5. Arbelaez A., Castillo M., Tennison M. MRI in a patient with the Worster-Drought syndrome. Neuroradiology. 2000;42(6):403–405. DOI: 10.1007/s002340000297.
6. McMillan H.J., Holahan A.L., Richer J. Worster-Drought Syndrome Associated With LINS Mutations. Child Neurol Open. 2018;5:2329048X18791083. DOI: 10.1177/2329048X18791083.
7. Clark M., Neville B.G. Familial and genetic associations in Worster-Drought syndrome and perisylvian disorders. Am J Med Genet A. 2008;146A(1):35–42. DOI: 10.1002/ajmg.a.32015.
8. Clark M., Carr L., Reilly S., Neville B.G. Worster-Drought syndrome, a mild tetraplegic perisylvian cerebral palsy. Review of 47 cases. Brain. 2000;123(Pt 10):2160–2170. DOI: 10.1093/brain/123.10.2160.
9. Clark M., Harris R., Jolleff N. et al. Worster-Drought syndrome: poorly recognized despite severe and persistent difficulties with feeding and speech. Dev Med Child Neurol. 2010;52(1):27–32. DOI: 10.1111/j.1469-8749.2009.03475.x.
10. Nevo Y., Segev Y., Gelman Y. et al. Worster-Drought and congenital perisylvian syndromes-a continuum? Pediatr Neurol. 2001;24(2):153–155. DOI: 10.1016/s0887-8994(00)00245-9.
11. Vasconcelos M.G., Fiorot J.A. Jr, Sarkovas C. et al. Intermediary form of Foix-Chavany-Marie / Worster-Drought syndromes associated to involuntary movements: neuropsychological and phonoaudiological features. Arq Neuropsiquiatr. 2006;64(2A):322–325. DOI: 10.1590/s0004-282x2006000200029.
12. Worster-Drought C. Congenital suprabulbar paresis. J Laryngol Otol. 1956;70(8):453–463. DOI: 10.1017/s0022215100053184.
13. Queirós F., Duarte G., Correia C. et al. Worster-Drought syndrome: case report and distinction in relation to Foix-Chavany-Marie syndrome. Arq Neuropsiquiatr. 2004;62(3B):906–910 (in Portuguese). DOI: 10.1590/s0004-282x2004000500035.
14. Саратовский неврологический портал. (Электронный ресурс.) URL: http://www.neurosar.ru/ (дата обращения: 20.03.2021).
[Saratov neurological portal. (Electronic resource.) URL: http://www.neurosar.ru/ (access date: 20.03.2021) (in Russ.)].
15. Clark M., Chong W.K., Cox T., Neville B.G. Congenital perisylvian dysfunction — is it a spectrum? Dev Med Child Neurol. 2010;52(1):33–39. DOI: 10.1111/j.1469-8749.2009.03348.x.
16. Worster-Drought C. Suprabulbal paresis. Congenital suprabulbar paresis and its differential diagnosis, with special reference to acquired suprabulbal paresis. Dev Med Child Neurol. 1974;30(Suppl 30):1–33. PMID: 4524910.
17. Desai S.D., Patel D., Bharani S., Kharod N. Opercular syndrome: A case report and review. J Pediatr Neurosci. 2013;8(2):123–125. DOI: 10.4103/1817-1745.117842.

СВЕДЕНИЯ ОБ АВТОРАХ:

Щугарева Людмила Михайловна — *д.м.н., профессор кафедры детской невропатологии и нейрохирургии ФГБОУ ВО СЗГМУ им. И.М. Мечникова Минздрава России; 191015, Россия, г. Санкт-Петербург, ул. Кирочная, д. 41; заведующая отделением неврологии СПб ГБУЗ «ДГБ № 1»; 198205, Россия, г. Санкт-Петербург, ул. Авангардная, д. 14; ORCID iD 0000-0002-2447-3174.*

Потешкина Оксана Васильевна — *к.м.н., доцент кафедры детской невропатологии и нейрохирургии ФГБОУ ВО СЗГМУ им. И.М. Мечникова Минздрава России; 191015, Россия, г. Санкт-Петербург, ул. Кирочная, д. 41; невролог СПб ГБУЗ «ДГБ № 1»; 198205, Россия, г. Санкт-Петербург, ул. Авангардная, д. 14; ORCID iD 0000-0001-9569-0793.*

Петрова Валерия Дмитриевна — *клинический ординатор СПб ГБУЗ «ДГБ № 1»; 198205, Россия, г. Санкт-Петербург, ул. Авангардная, д. 14; ORCID iD 0000-0002-6304-8074.*

Саламанов Павел Александрович — *клинический ординатор СПб ГБУЗ «ДГБ № 1»; 198205, Россия, г. Санкт-Петербург, ул. Авангардная, д. 14; ORCID iD 0000-0002-6879-6573.*

Контактная информация: *Потешкина Оксана Васильевна, e-mail: ovpoteshkina@gmail.com.*

Прозрачность финансовой деятельности: *никто из авторов не имеет финансовой заинтересованности в представленных материалах или методах.*

Конфликт интересов *отсутствует.*

Статья поступила *21.09.2021.*

Поступила **после рецензирования** *14.10.2021.*

Принята в печать *10.11.2021.*

ABOUT THE AUTHORS:

Lyudmila M. Shchugareva — *Dr. Sc. (Med.), professor of the Department of Children's Neuropathology and Neurosurgery, I.I. Mechnikov North-Western State Medical University; 41, Kirochnaya str., St. Petersburg, 191015, Russian Federation; Head of the Department of Neurology, Children's City Hospital No. 1; 14, Avangardnaya str., St. Petersburg, 198205, Russian Federation; ORCID iD 0000-0002-2447-3174.*

Oksana V. Poteshkina — *C. Sc. (Med.), associate professor of the Department of Children's Neuropathology and Neurosurgery, I.I. Mechnikov North-Western State Medical University; 41, Kirochnaya str., St. Petersburg, 191015, Russian Federation; neurologist, Children's City Hospital No. 1; 14, Avangardnaya str., St. Petersburg, 198205, Russian Federation; ORCID iD 0000-0001-9569-0793.*

Valeriya D. Petrova — *resident of Children's City Hospital No. 1; 14, Avangardnaya str., St. Petersburg, 198205, Russian Federation; ORCID iD 0000-0002-6304-8074.*

Pavel A. Salamanov — *resident of Children's City Hospital No. 1; 14, Avangardnaya str., St. Petersburg, 198205, Russian Federation; ORCID iD 0000-0002-6879-6573.*

Contact information: *Oksana V. Poteshkina, e-mail: ovpoteshkina@gmail.com.*

Financial Disclosure: *no authors have a financial or property interest in any material or method mentioned.*

There is no **conflict of interests**.

Received *21.09.2021.*

Revised *14.10.2021.*

Accepted *10.11.2021.*