Проведение люмбальной пункции под ультразвуковым контролем у детей с нарушением анатомии позвоночника

М.В. Насекин[1], д.м.н. Б.Д. Бабаев[1,2], профессор И.Ф. Острейков[1,2], к.м.н. М.К. Штатнов[2], д.м.н. Н.И. Мельникова[2], к.м.н. Т.С. Логачева[1]

[1]ФГБОУ ДПО РМАНПО Минздрава России, Москва
[2]ГБУЗ «ДГКБ им. З.А. Башляевой ДЗМ», Москва

РЕЗЮМЕ

Успешность люмбальной пункции с первой попытки у пациентов с нарушением анатомии позвоночника не превышает 80% даже при условии выполнения манипуляции опытным врачом.

Цель исследования: *клиническая апробация методики проведения люмбальной пункции под ультразвуковым контролем у детей с нарушением анатомии позвоночника.*

Материал и методы: *на базе отделения реанимации и интенсивной терапии для инфекционных больных ДГКБ им. З.А. Башляевой ДЗМ проведена апробация методики ультразвукового (УЗ) сопровождения люмбальной пункции у детей с нарушением анатомии позвоночника. В исследование включали всех пациентов с сопутствующим диагнозом «органическое поражение ЦНС, спастический тетрапарез, деформация позвоночника». У 16 пациентов (9 мальчиков и 7 девочек) в возрасте от 3 до 10 лет (5,5±2,31 года) с массой тела от 12 до 21 кг (15,4±2,84 кг) и отягощенным преморбидным фоном проведена диагностическая люмбальная пункция под УЗ-контролем. Предварительное УЗ-сканирование позвоночного столба проводили с целью определения наилучшей точки входа пункционной иглы.*

Результаты исследования: *почти у всех детей удалось выполнить люмбальную пункцию на одном уровне. При этом у 3 пациентов потребовалась коррекция траектории продвижения иглы после контакта с костью. Только в 1 из 16 случаев в полученном ликворе присутствовало более 20 неизмененных эритроцитов в поле зрения, что трактовалось нами как осложнение. Среднее время проведения предварительного УЗ-сканирования позвоночного столба до начала люмбальной пункции составило 245±99 с (от 120 до 437 с). Сама процедура доступа к субдуральному пространству позвоночного канала занимала 111±45 с (от 67 до 202 с). В результате измерений, проведенных во время предварительного УЗ-сканирования позвоночника, средняя глубина расположения эпидурального пространства составила 17,7±2,5 мм (от 14,1 до 32,6 мм). При этом глубина введения иглы во время люмбальной пункции составляла 18,4±2,6 мм (от 15 до 34 мм).*

Заключение: *использование предварительного сканирования позвоночного столба у детей с нарушениями анатомии позвоночника позволяет увеличить вероятность успешной пункции твердой мозговой оболочки.*

Ключевые слова: *дети, люмбальная пункция, нарушения анатомии позвоночника, ультразвуковое сканирование, ультразвуковое сопровождение спинномозговой пункции.*

Для цитирования: *Насекин М.В., Бабаев Б.Д., Острейков И.Ф. и др. Проведение люмбальной пункции под ультразвуковым контролем у детей с нарушением анатомии позвоночника. РМЖ. Медицинское обозрение. 2019;11(I):34–37.*

ABSTRACT

Ultrasound-assisted lumbar puncture in children with spinal deformities

M.V. Nasekin[1], B.D. Babaev[1,2], I.F. Ostreikov[1,2], M.K. Shtatnov[2], N.I. Mel'nikova[2], T.S. Logacheva[1]

[1]Russian Medical Academy of Continuous Professional Education, Moscow
[2]Z.A. Bashlyaeva City Children Clinical Hospital, Moscow

Even when lumbar puncture is performed by an experienced physician, success rate at the first attempt is less than 80% in patients with spine deformities.

Aim: *to test a technique of ultrasound-assisted lumbar puncture in children with spinal deformities in clinical practice.*

Patients and Methods: *ultrasound-assisted lumbar puncture was performed in the Department of Emergency and Intensive Care in children with spinal deformities. All patients with CNS organic lesions, spastic tetraparesis, and spinal deformities were enrolled in the study. In 16 children (9 boys and 7 girls) aged 3–10 years (mean age 5.5±2.31 years) weighing 12–21 kg (mean weight 15.4±2.84 kg) with premorbidities, diagnostic ultrasound-assisted lumbar puncture was performed. Preliminary spinal ultrasound was performed to determine the best point of needle administration.*

Results: *lumbar puncture was performed at the same level almost in almost all children. Correction of needle steering after bone contact was required in one-third of the patients. More than 20 intact red blood cells in the liquor (regarded as a complication) were identified in 1 of 16 children only. The period between preliminary spinal ultrasound and lumbar puncture was, on average, 245±99 sec (120–437 sec). The approach to the subdural space of the spinal canal has taken, on average, 111±45 sec (67–202 sec). Mean epidural space location measured in the course of preliminary spinal ultrasound was 17.7±2.5 mm (14.1–32.6 mm) while mean needle administration depth in the course of lumbar puncture was 18.4±2.6 mm (15–34 mm).*

Conclusions: *preliminary spinal ultrasound in children with spinal deformities increases the chances of successful puncture of dura mater.*

Keywords: *children, lumbar puncture, spinal deformities, ultrasound, ultrasound-assisted lumbar puncture.*

For citation: *Nasekin M.V., Babaev B.D., Ostreikov I.F. et al. Ultrasound-assisted lumbar puncture in children with spinal deformities. RMJ. Medical Review. 2019;11(I):34–37.*

Введение

На сегодняшний день ультразвуковой (УЗ) аппарат стал незаменим в отделениях реанимации и интенсивной терапии у постели самых тяжелых пациентов. Врачи анестезиологи-реаниматологи используют УЗИ для визуального контроля процедур центрального венозного доступа, периферических нервных блокад, перикардиоцентеза и плевральной пункции [1]. УЗ-контроль повышает безопасность проводимых манипуляций за счет непосредственной визуализации анатомических особенностей области интереса, а также прямого контроля проведения иглы в режиме реального времени. И хотя большая часть коллег без труда и с высоким процентом успеха проводят люмбальные пункции пациентам любого возраста, существует категория пациентов, у которых эта стандартная процедура осложняется и может потребовать нескольких попыток. Это пациенты с нарушением анатомии позвоночника — со сколиозом или спастическим тетрапарезом. У пациентов этой группы вероятность успешной люмбальной пункции с первой попытки не превышает 80% даже при условии выполнения манипуляции опытным врачом [2]. Еще одним неблагоприятным прогностическим признаком для проведения люмбальной пункции является повышенная масса тела (ИМТ>35) [3, 4]. Мы считаем, что при помощи ультразвука можно решить эту проблему, т. к. УЗ-аппарат позволяет получить важную анатомическую информацию (глубина желтой связки, ширина межпозвонкового пространства и оптимальный угол для введения иглы) у каждого пациента из группы риска [5].

Целью настоящей работы явилась оценка эффективности проведения люмбальной пункции под УЗ-контролем у детей с нарушением анатомии позвоночника.

Материал и методы

С июня по декабрь 2018 г. на базе отделения реанимации и интенсивной терапии для инфекционных больных мы провели апробацию методики УЗ-сопровождения люмбальной пункции у детей с нарушением анатомии позвоночника: чаще всего сколиотической деформацией вследствие органического поражения ЦНС и детским церебральным параличом. У 16 пациентов (9 мальчиков и 7 девочек) в возрасте от 3 до 10 лет (5,5±2,31 года), с массой тела от 12 до 21 кг (15,4±2,84 кг) и отягощенным преморбидным фоном (органическое поражение ЦНС, спастический тетрапарез) планировалось выполнение диагностической люмбальной пункции. Мы использовали ультразвук для проведения предварительного сканирования позвоночного столба с целью определения наилучшей точки входа иглы.

После доставки пациента в манипуляционный зал проводилась стандартная газовая индукция в анестезию кислородно-воздушной смесью с севофлюраном (до 8 об%) и установка ларингеальной маски соответствующего размера. Затем больного укладывали на бок, с небольшим (максимально допустимым) сгибанием в поясничном отделе позвоночника. Поддержание анестезии: севофлюран 3,5–4 об%.

При помощи УЗ-аппарата GE LogiqBook с линейным датчиком изменяемой частоты 4–10 МГц производилось предварительное сканирование позвоночного столба на поясничном уровне.

В качестве стартовой точки мы пальпаторно идентифицировали крестцовую кость и располагали датчик над ней в поперечной плоскости (рис. 1).

При этом на экране отображалась зубчатая структура кости с подлежащей акустической тенью. Затем, постепенно смещая датчик в краниальном направлении, мы отмечали остистые отростки L5, L4 и L3 позвонков. При УЗИ остистые отростки позвонков выглядят как небольшие острые с яркими гиперэхогенными краями образования, расположенные непосредственно под кожей. Обычно отросток L5 расположен несколько глубже, чем L4, но не всегда по средней линии у пациентов с выраженными скелетными деформациями. В любом случае мы отмечали медицинским маркером положение каждого остистого позвонка.

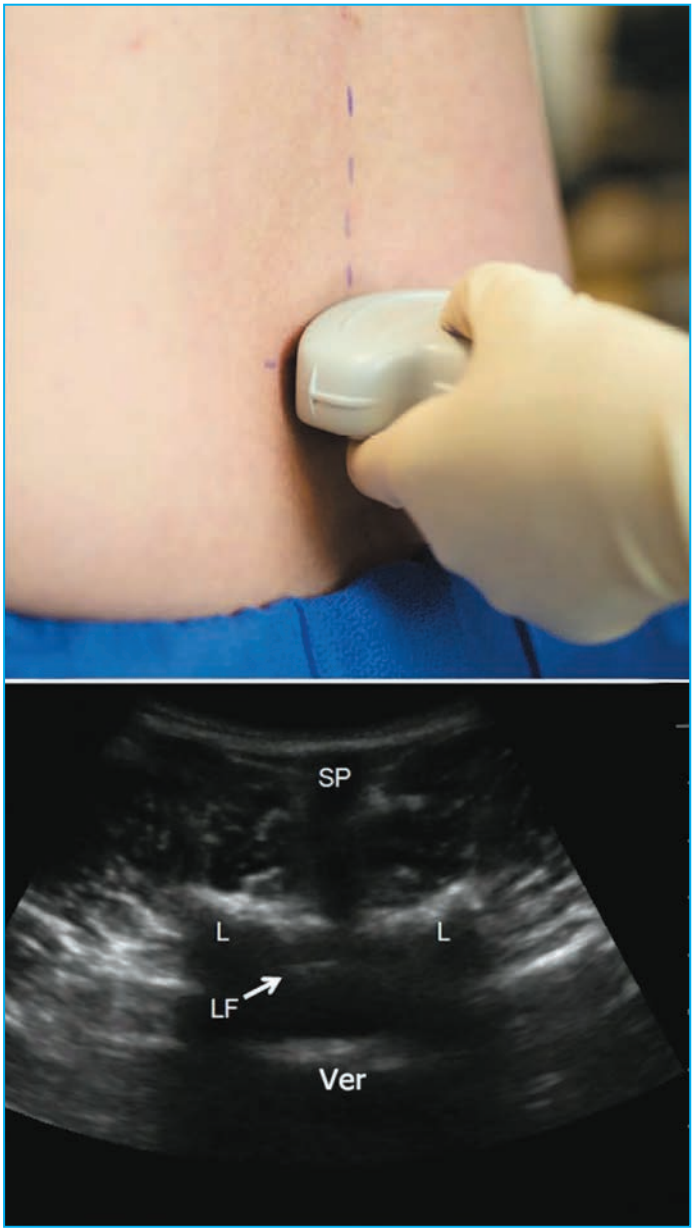

Рис. 1. Начальное положение УЗ-датчика для УЗ-сканирования позвоночника в горизонтальной плоскости пациента перпендикулярно позвоночному столбу.
На соответствующей сонограмме: Ver — тело позвонка; SP — остистый отросток вышележащего позвонка; L — поперечные отростки позвонка; LF — желтая связка с подлежащим эпидуральным пространством

Далее с поворотом датчика на 90° по часовой стрелке мы получали продольное изображение позвоночника (рис. 2). Заметны полукруглые поперечные отростки поясничных позвонков с подлежащей акустической тенью, а также межпозвонковые промежутки между ними. В первом межпозвонковом промежутке отмечается яркая, гиперэхогенная линия желтой связки с подлежащим эпидуральным пространством и твердой мозговой оболочкой, укрывающей конус спинного мозга.

При этом соседние остистые отростки были видны как яркие, слегка наклоненные каудально, гиперэхогенные образования с выраженной акустической тенью. В межпозвонковом пространстве между ними распространению УЗ-луча ничто не мешает, поэтому оно выглядит как изоэхогенная серая полоса между темными анэхогенными тенями от остистых отростков. Смещая датчик выше или ниже, мы выбирали наиболее широкий межпозвонковый промежуток (L4–L5 или L3–L4) у каждого больного. На выбранном промежутке мы делали отметку в середине длинной оси датчика, получая вторую точку, от которой строился перпендикуляр к линии, соединяющей соседние остистые отростки на этом уровне. Таким образом мы получали наилучшую точку для проведения иглы при выполнении люмбальной пункции.

Затем, оставаясь в том же межостистом промежутке, мы возвращали датчик в поперечную плоскость и небольшим его наклоном добивались отчетливой визуализации твердой мозговой оболочки (ТМО). Дуральная оболочка при такой проекции имеет вид яркой, но тонкой, слегка закругленной линии, которая может колебаться в такт дыханию пациента. Этот феномен особенно заметен у маленьких детей и при выраженной гипотрофии. Мы измеряли расстояние от кожи до ТМО при помощи внутренней функции УЗ-аппарата.

Таким образом, после короткого УЗ-сканирования мы получали данные об оптимальной точке вкола иглы, глубине залегания ТМО и точно идентифицировали уровень проведения процедуры [6].

Затем датчик УЗ-аппарата откладывался в сторону и проводилась традиционная обработка поля процедуры и рук врача. Руководствуясь полученной при предварительном сканировании информацией, мы осуществляли люмбальную пункцию иглой Квинке 25G по стандартной методике в выбранной точке с наклоном 80–90° к плоскости поверхности тела.

Отмечали время проведения сканирования и время процедуры люмбальной пункции, количество попыток и количество перенаправлений иглы, глубину введения иглы и глубину ТМО по данным УЗИ, а также количество и тяжесть осложнений процедуры. Осложнением считали появление крови в павильоне иглы или большого количества неизмененных эритроцитов в полученном ликворе (больше 20 клеток в поле зрения).

Полученные результаты были обработаны при помощи пакета статистических программ Statitica (для Microsoft Windows) методами описательной статистики для непараметрических данных. Также мы провели сравнение фактической и предсказанной по УЗИ глубины введения иглы при помощи U-критерия Манна — Уитни.

Результаты исследования

Почти у всех детей удалось выполнить люмбальную пункцию на одном уровне. Также у 3 пациентов потребовалась коррекция траектории продвижения иглы после контакта с костью. И только в одном случае в полученном из лаборатории анализе ликвора присутствовало более 20 неизмененных эритроцитов в поле зрения, что трактовалось нами как осложнение.

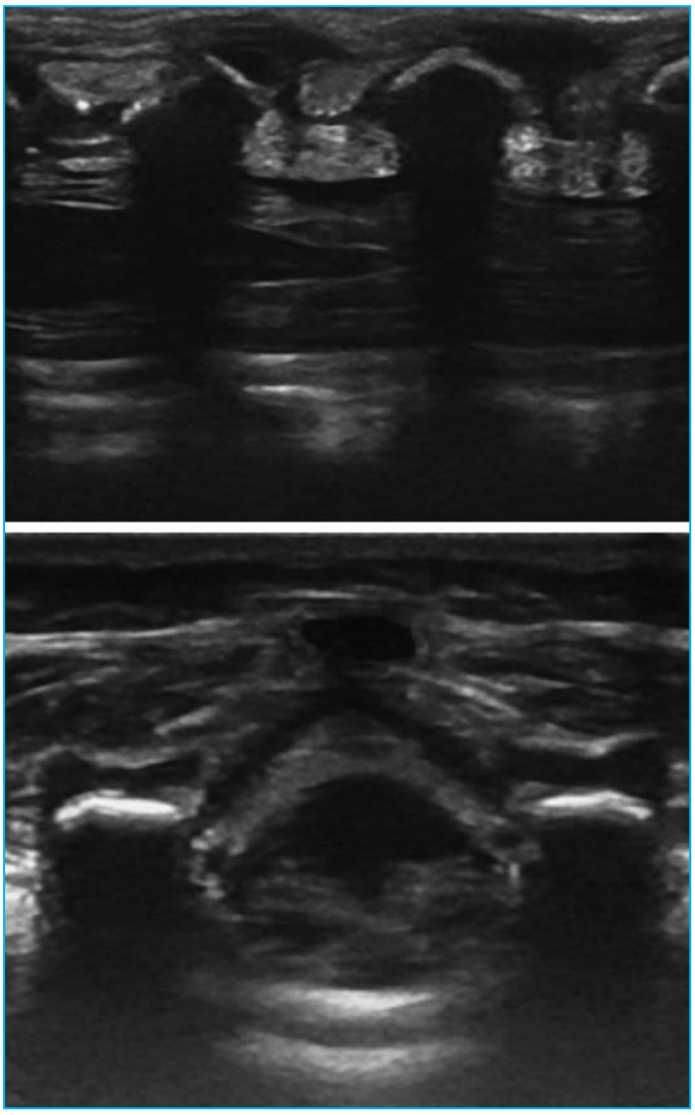

Рис. 2. Продольное УЗ-изображение нейроаксиальных структур у младенца 2 мес.

Среднее время проведения предварительного сканирования позвоночного столба до начала люмбальной пункции составило 245±99 с (от 120 до 437 с). Сама процедура доступа к субдуральному пространству позвоночного канала занимала 111±45 с (от 67 до 202 с).

Измерения, проведенные во время предварительного УЗ-сканирования позвоночника, показали, что средняя глубина расположения эпидурального пространства составила 17,7±2,5 мм (от 14,1 до 32,6 мм). При этом глубина введения иглы во время люмбальной пункции составила 18,4±2,6 мм (от 15 до 34 мм) (рис. 3).

При сравнении двух зависимых выборок значение U-критерия Манна — Уитни составило 115,5, при этом критический уровень U-критерия при заданных объемах выборок составил 75 ($p>0,05$). Таким образом, можно констатировать отсутствие статистически значимых различий между прогнозируемой по УЗИ глубиной ТМО и фактической глубиной введения люмбальной иглы. Исследование показало, что УЗИ определяет истинную (вы-

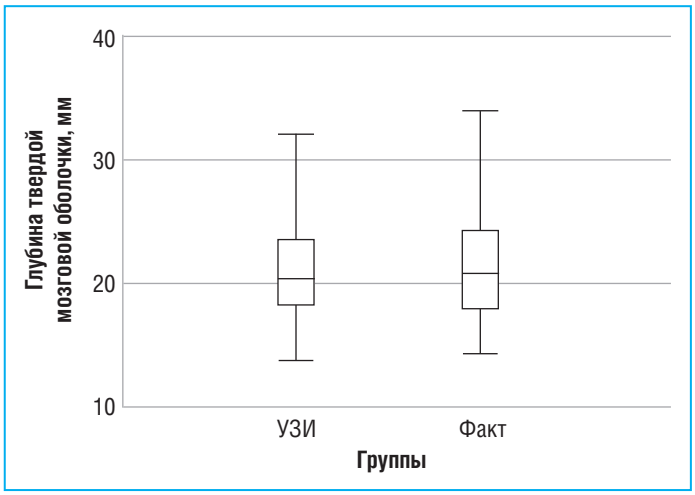

Рис. 3. Сравнение глубины расположения твердой мозговой оболочки по данным предварительного сканирования и фактической глубины введения иглы при люмбальной пункции

числяемую по формулам) глубину ТМО и желтой связки и может быть использовано для повышения точности пункции ТМО с первой попытки без перенаправления иглы.

Хотя в нашем исследовании, как и во многих других [7–9], имелись доказательства эффективности предварительного сканирования позвоночника до проведения люмбальной пункции, мы по-прежнему сомневаемся в острой необходимости рутинного использования УЗИ у всех пациентов из-за достаточно низкого процента серьезных осложнений традиционной «слепой» методики у пациентов без нарушений анатомии позвоночника, а также правовой неоднозначности проведения УЗИ без соответствующего сертификата.

К тому же ультразвук всегда относился к оператор-зависимым медицинским технологиям, т. е. без должной подготовки УЗИ само по себе может быть фактором увеличения числа осложнений (главным образом, ошибка при измерении глубины ТМО или стороны датчика).

Однако существует достаточное количество доказательств, подтверждающих высокую эффективность УЗИ при проведении люмбальной пункции и эпидуральной анестезии у пациентов группы высокого риска: с избыточной или, наоборот, экстремально низкой массой тела, с нарушением анатомии позвоночника, после предшествующих хирургических операций на позвоночнике [10–13]. Наиболее показательны преимущества предварительного УЗИ позвоночника при выполнении люмбальной пункции опытным врачом, имеющим достаточную практику УЗ-ассистированных манипуляций.

В исследованных нами источниках не так много данных о проведении одномоментного УЗ-контроля при люмбальной пункции или эпидуральной анестезии [11]. Нет однозначного мнения и о наличии каких-либо серьезных преимуществ одномоментного контроля перед предварительным УЗИ позвоночного столба. Учитывая высокую сложность ориентирования иглы и ее удержания в плоскости датчика при проведении люмбальной пункции с одновременным УЗ-сопровождением процедуры, мы считаем, что необходимы дополнительные исследования в этой области для выявления каких-либо клинически значимых преимуществ.

По нашему мнению, еще одним неоспоримым преимуществом предварительного УЗИ позвоночного столба перед люмбальной пункцией является его наглядность: при обучении молодых врачей методике проведения люмбальной пункции наличие дополнительных данных о глубине ТМО, ширине выбранного межостистого промежутка и примерном направлении продвижения иглы обеспечивает большую скорость освоения техники манипуляции и большую уверенность в своих действиях. Однако для подтверждения гипотетической пользы использования УЗИ при обучении практическим навыкам в анестезиологии необходимы дополнительные исследования.

Заключение

В нашем исследовании мы показали, что использование предварительного сканирования позвоночного столба у пациентов с нарушениями анатомии позвоночника позволяет увеличить вероятность успешной пункции ТМО с первой попытки без перенаправления иглы. Кроме этого, мы уверены, что при помощи УЗИ можно до начала процедуры точно определить глубину, на которую необходимо провести иглу. Считаем, что использование УЗИ перед процедурой люмбальной пункции у пациентов высокого риска оправданно и не ведет к значительному увеличению времени процедуры.

Литература

1. Acar Y., Tezel O., Salman N. et al. 12th WINFOCUS world congress on ultrasound in emergency and critical care. Crit Ultrasound J. 2016;8(1):12.
2. Onal O., Apiliogullari S., Gunduz E. et al. Spinal anaesthesia for orthopaedic surgery in children with cerebral palsy: Analysis of 36 patients. Pak J Med Sci. 2015;31(1):189–193.
3. Edwards C., Leira E.C., Gonzalez-Alegre P. Residency training: a failed lumbar puncture is more about obesity than lack of ability. Neurology. 2015;84: e69–e72.
4. Ansari T., Yousef A., El Gammassy A. et al. Ultrasound-guided spinal anaesthesia in obstetrics: is there an advantage over the landmark technique in patients with easily palpable spines? Int J Obstet Anesth. 2014;23:213–216.
5. Насекин М.В., Острейков И.Ф., Бабаев Б.Д. Эпидуральная анестезия у детей под ультразвуковым контролем. 2013. Материалы 7-го Российского конгресса «Педиатрическая анестезиология и интенсивная терапия». [Nasekin M.V., Ostreykov I.F., Babaev B.D. Epidural anesthesia in children under ultrasound guidance. 2013. Materials of the 7th Russian Congress «Pediatric Anesthesiology and Intensive Care» (in Russ.)].
6. Насекин М.В., Острейков И.Ф., Бабаев Б.Д. Модель для отработки навыка эпидуральной анестезии под ультразвуковым контролем. Анестезиология и реаниматология. 2013;1;54–56. [Nasekin M.V., Ostreykov I.F., Babaev B.D. Ultrasound-guided model for developing epidural anesthesia skill. Anesthesiology and resuscitation. 2013;1;54–56 (in Russ.)].
7. Peterson M.A., Pisupati D., Heyming T.W. et al. Ultrasound for routine lumbar puncture. Acad Emerg Med. 2014;21:130–136.
8. Marin J.R. Ultrasonography for Infant Lumbar Puncture: Time to Pop the Champagne? Annalsof Emergency Medicine. 2017;69(5):620–621.
9. Gorn M.D. Ultrasound skin marking increases lumbar puncture success in infants. The J Paediatr. 2017;184;235–238.
10. Dick E.A., Patel K., Owens C.M., De Bruyn R. Spinal ultrasound in infants. Br J Radiol. 2002;75:384–392.
11. American Institute of Ultrasound in Medicine (AIUM). Practice Guideline for the Performance of an Ultrasound Examination of the Neonatal Spine. J Ultrasound Med. 2012;31(1):155–164. DOI: 10.7863/jum.2012.31.1.155.
12. Neal J.T., Kaplan S.L., Woodford A.L. et al. The Effect of Bedside Ultrasonographic Skin Marking on Infant Lumbar Puncture Success: A Randomized Controlled Trial. Ann Emerg Med. 2017;69(5):610–619.
13. Wang P.I., Wang A.C., Naidu J.O. et al. Sonographically Guided Lumbar Puncture in Pediatric Patients. J Ultrasound Med. 2013;32:2191–2197.