DOI: 10.32364/2587-6821-2021-5-7-479-485

Структурная перестройка слизистой оболочки полости носа и околоносовых пазух у больных с полипозным риносинуситом по данным цитологического и гистологического исследования

Н.М. Захарова[1], И.П. Шабалова[2], В.И. Егоров[3], Е.Ю. Савушкина[3], К.Н. Шачнев[3], А.К. Кондаков[4], О.Н. Ветчинникова[3]

[1]ГБУЗ МО «СГБ имени Семашко Н.А.», Серпухов, Россия
[2]ФГБОУ ДПО РМАНПО Минздрава России, Москва, Россия
[3]ГБУЗ МО МОНИКИ им. М.Ф. Владимирского, Москва, Россия
[4]ЦКБ РАН, Москва, Россия

РЕЗЮМЕ

Цель исследования: изучение морфологических особенностей полипозной ткани по данным цитологического и гистологического исследования.

Материал и методы: для исследования было отобрано 78 пациентов, с подтвержденным диагнозом полипозного риносинусита (ПРС), из них 50 мужчин и 28 женщин в возрасте от 25 до 74 лет. Материалом для цитологического исследования служили соскобы с поверхности полипов полости носа и околоносовых пазух (ОНП), а также мазки-отпечатки с поверхности среза удаленных полипов, а материалом для гистологического исследования — кусочки удаленной полипозной ткани.

Результаты исследования: в ходе проведенного исследования был сделан сравнительный анализ полученных результатов: а) при полипах с фиброзным компонентом в мазках-отпечатках наряду с признаками пролиферации клеток респираторного эпителия выражены признаки хронического воспаления; б) отечные и миксоидные полипы чаще сочетаются с аллергическим состоянием; в) анализ цитоморфологических признаков респираторного эпителия полости носа и ОНП при ПРС свидетельствует о структурной перестройке слизистой оболочки при этом заболевании. Пролиферация эпителиальных клеток сопряжена с активизацией компонентов стромы — фибробластов и лейкоцитов. На светооптическом уровне выявлены черты компенсаторно-приспособительных изменений, способствующих сохранению морфофункционального единства всех клеток слизистой оболочки, противодействующих патологическому процессу.

Выводы: по методу забора материала для цитологического исследования наиболее информативным являются мазки-отпечатки с поверхности среза удаленного полипа, которые помогают выявлять больше морфологических характеристик полипозной ткани. Анализ цитоморфологических признаков респираторного эпителия полости носа и ОНП при ПРС свидетельствует о ремоделировании слизистой оболочки при этом заболевании. Пролиферация эпителиальных клеток сопряжена с активизацией компонентов стромы — фибробластов и лейкоцитов. На светооптическом уровне выявлены черты компенсаторно-приспособительных изменений, способствующих сохранению морфофункционального единства всех клеток слизистой оболочки, противодействующих патологическому процессу. Полученные результаты помогут понять механизмы структурно-функциональной перестройки в слизистой оболочке полости носа и ОНП при ПРС.

КЛЮЧЕВЫЕ СЛОВА: полипозный риносинусит, цитологический метод исследования, гистологический метод исследования, околоносовые пазухи, мазки-отпечатки, фибробласты, эозинофилы, лейкоциты, респираторный эпителий.

ДЛЯ ЦИТИРОВАНИЯ: *Захарова Н.М., Шабалова И.П., Егоров В.И. и др. Структурная перестройка слизистой оболочки полости носа и околоносовых пазух у больных с полипозным риносинуситом по данным цитологического и гистологического исследования. РМЖ. Медицинское обозрение. 2021;5(7):479–485. DOI: 10.32364/2587-6821-2021-5-7-479-485.*

Structural reconstruction of the nasal mucosa and paranasal sinuses in patients with polypous rhinosinusitis according to cytological and histological studies

N.M. Zakharova[1], I.P. Shabalova[2], V.I. Egorov[3], E.Yu. Savushkina[3], K.N. Shachnev[3], A.K. Kondakov[4], O.N. Vetchinnikova[3]

[1]Serpukhov City Hospital named after N.A. Semashko, Serpukhov, Russian Federation
[2]Russian Medical Academy of Continuous Professional Education, Moscow, Russian Federation
[3]M.F. Vladimirskiy Moscow Regional Research and Clinical Institute, Moscow, Russian Federation
[4]Central Clinical Hospital of the Russian Academy of Sciences, Moscow, Russian Federation

ABSTRACT

Aim: to study the morphological patterns of polypous tissue according to cytology and histology.

Pateints and methods: 78 patients with a confirmed diagnosis of polypoid rhinosinusitis (PRS) were selected for the study, including 50 men and 28 women aged 25 to 74 years. The material for cytology was scraped from the surface of nasal cavity and paranasal sinus (PNS) polyps, as well as touch smears from the cut surface of removed polyps, and the material for histology was pieces of removed polypous tissue.

Results: in the course of the study, the following comparative analysis of the obtained results was made: a) with polyps with a fibrous component in touch smears, there are expressed signs of chronic inflammation along with signs of respiratory epithelial cells proliferation; b) edematous and myxoid polyps are commonly combined with an allergic condition; c) analysis of cytomorphological signs of the respiratory epithelium of the nasal cavity and PNS in PRS indicates a structural alteration of the mucous membrane in this disease. The epithelial proliferation is associated with the activation of stroma components — fibroblasts and leukocytes. At the light-optical level, the characteristics of compensatory and adaptive changes that contribute to the morphofunctional cell unity preservation of the mucous membrane that counteract the pathological process are revealed.

Conclusions: according to the method of sampling material for cytology, the most informative are touch smears from the cut surface of the removed polyp, which help to identify more morphological patterns of the polypous tissue. The analysis of cytomorphological features of the respiratory epithelium of the nasal cavity and PNS in PRS indicates the remodeling of the mucous membrane in this disease. The epithelial proliferation is associated with the activation of stroma components — fibroblasts and leukocytes. At the light-optical level, the characteristics of compensatory and adaptive changes that contribute to the morphofunctional cell unity preservation of the mucous membrane that counteract the pathological process are revealed. The obtained results will help to understand the mechanisms of structural and functional alteration in the nasal *mucosa* and PNS in PRS.

KEYWORDS: polypoid rhinosinusitis, cytology, histology, paranasal sinuses, smears, fibroblasts, eosinophils, leukocytes, respiratory epithelium.

FOR CITATION: *Zakharova N.M., Shabalova I.P., Egorov V.I. et al. Structural reconstruction of the nasal mucosa and paranasal sinuses in patients with polypous rhinosinusitis according to cytological and histological studies. Russian Medical Inquiry. 2021;5(7): 479–485 (in Russ.). DOI: 10.32364/2587-6821-2021-5-7-479-485.*

Введение

Значительное место в структуре хронической патологии ЛОР-органов занимают воспалительные заболевания полости носа и околоносовых пазух (ОНП) [1]. Наиболее распространенным хроническим заболеванием в оториноларингологии, учитывая статистические показатели, является полипозный риносинусит (ПРС). В России около 1 млн 500 тыс. человек больных ПРС, в то время как в США этот показатель составляет 30–35 млн человек. [2]. По данным Европейского соглашения по полипозному риносинуситу (The European Position Paper on Rhinosinusitis and Nasal Polyps 2020, EPOS 2020), полипозом носа и ОНП страдают 2–4% населения Европы. С каждым годом отмечается тенденция к увеличению роста заболеваемости ПРС, что, вероятно, связано, с влиянием неблагоприятных факторов внешней среды. Для ПРС характерно длительное рецидивирующее течение, он играет активную роль в формировании многочисленных осложнений, что отрицательно влияет на качество жизни пациентов [3].

Несмотря на многочисленные исследования, до сих пор нет единой теории патогенеза данного процесса. Предполагается, что ПРС является гетерогенным, многофакторным воспалительно-гиперпластическим заболеванием слизистой оболочки полости носа и ОНП [1, 4–5]. Основными причинами перехода воспалительного процесса в хроническую форму служат постоянное воздействие на слизистую оболочку полости носа и ОНП триггерных патогенов, таких как вирусы, грибы, бактериальные клетки, а также происходящие изменения барьерной функции слизистой оболочки носа и ОНП (цилиарная дискинезия, муковисцидоз, атопия, нарушение метаболизма арахидоновой кислоты и т. д.). Все перечисленные факторы способствуют образованию и росту полипов [4].

По морфологической характеристике полипы представляют собой бледно-серые выпячивания видоизмененной слизистой оболочки, отечные, волокнистые, со слабовыраженным сосудистым рисунком, плотноэластической консистенции, не кровоточащие при дотрагивании, исходящие, как правило, из средних или верхних носовых ходов [6]. Известно, что на тяжесть течения заболевания влияет наличие сопутствующих заболеваний. Доказано, что организм пациентов с непереносимостью нестероидных противовоспалительных препаратов (НПВП), бронхиальной астмой, атопией находится в состоянии хронического системного воспаления и ПРС у них имеют более агрессивное течение [7]. Также на течение воспалительного процесса и его поддержание влияют функциональные нарушения различных типов клеток, таких как макрофаги, дендритные и стволовые клетки [8], а по другим данным, воспалительная среда влияет на клеточную активность и дифференцировку [9].

Цель исследования: изучение морфологических особенностей полипозной ткани по данным цитологического и гистологического исследования.

Материал и методы

Исследование проводилось на базе ЛОР-клиники ГБУЗ МО МОНИКИ им. М.Ф. Владимирского в 2017–2018 гг. Под наблюдением находились 78 пациентов с диагнозом ПРС, из них 50 мужчин и 28 женщин в возрасте от 25 до 74 лет. Длительность заболевания варьировала в пределах от 1 года до 25 лет.

На момент исследования все больные имели развернутую клиническую картину ПРС, отвечающую следующим критериям:

1) наличие в полости носа полипозной ткани, обтурирующей общий носовой ход полностью или не менее чем на 50%;
2) жалобы на длительное затруднение носового дыхания, образование обильного количества слизи в полости носа, ее стекание по задней стенке глотки.

Критериями включения в исследование были: двусторонний ПРС, возраст от 25 до 75 лет, добровольное согласие на участие в исследовании.

Критерии исключения: возраст старше 75 лет, наличие острой воспалительной патологии, тяжелых хронических заболеваний, в том числе в стадии обострения, заболева-

ний, которые могли повлиять на результат исследования, односторонний полипозный процесс, онкологические заболевания, заболевания крови, туберкулез, ВИЧ-инфекция и другие иммунодефицитные состояния, беременность и лактация у женщин. Проводились консультации терапевта, эндокринолога, невролога для исключения тяжелой сопутствующей соматической патологии (гипертоническая болезнь, изменение функции щитовидной железы, сахарный диабет и т. д.).

Материалом для цитологического исследования служили соскобы с поверхности полипов полости носа и ОНП, а также мазки-отпечатки с поверхности среза удаленных полипов, материалом для гистологического исследования — кусочки удаленной полипозной ткани. Полученный эксфолиативный материал наносили на сухие обезжиренные предметные стекла, высушивали на воздухе, окрашивали азур-эозиновой смесью по Паппенгейму и исследовали при световой микроскопии. В работе использовали микроскоп фирмы KarlZeiss с выводом изображения на экран монитора. Для гистологического исследования биоптаты фиксировали в 10% растворе нейтрального формалина в течение 22 ч, обезвоживали в этаноле возрастающей концентрации в течение 27 ч, затем помещали в ксилол на 3 ч. Далее кусочки исследуемых тканей пропитывали парафином в течение 3–5 ч при постоянной температуре +60 °С. Срезы толщиной 5–6 мкм окрашивали гематоксилином и эозином по Гроту, заключали в бальзам и покрывали покровным стеклом. С целью формализации описания объектов исследования была проведена группировка цитоморфологических признаков, характеризующих респираторный эпителий полости носа и ОНП при ПРС. Определены следующие цитологические показатели: реснитчатые клетки, бокаловидные клетки, клетки базального слоя респираторного эпителия, выраженность межклеточных контактов, наличие ядрышек в ядрах эпителиоцитов, многоядерные клетки, признаки гиперсекреции эпителиоцитов, наличие элементов плоскоклеточной метаплазии и парагиперкератоза, дистрофические изменения в эпителиальных клетках, наличие фибробластов, количество лейкоцитов в поле зрения, число нейтрофилов, гистиоцитов, лимфоцитов и эозинофилов, а также наличие бактериальной микробиоты.

Поскольку полученные данные носят бинарный характер (признак либо выявлен, либо нет) и относятся к связанным выборкам, анализ проводился с использованием точного критерия Мак-Немара.

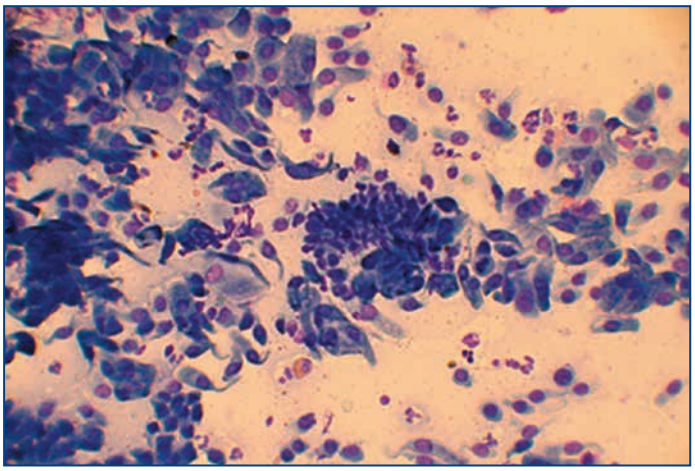

Рис. 1. Больной П., 27 лет. Фрагмент цитограммы. Группы и скопления незрелых эпителиоцитов, цилиндрические клетки респираторного эпителия, бокаловидные клетки, небольшое количество сегментоядерных нейтрофилов и эозинофилов. Окрашивание азур-эозином, увеличение 400

Fig. 1. Patient P., male, 27 y. o. Cytogram fragment. Groups and clusters of immature epithelial cells, cylindrical cells of the respiratory epithelium, goblet cells, a small number of segmented neutrophils and eosinophils. Azur-eosin staining, magnification 400

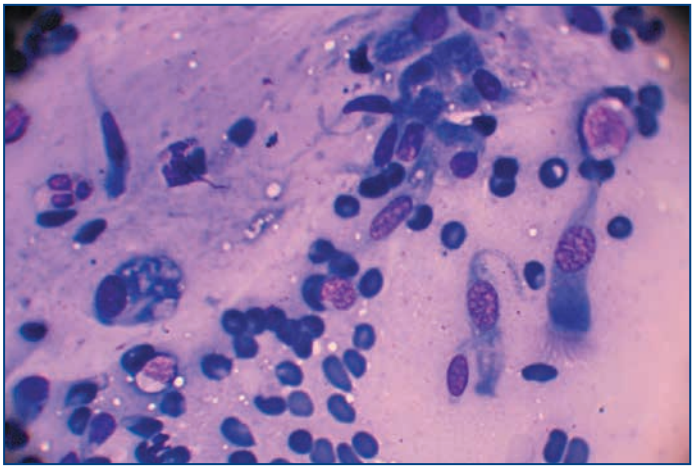

Рис. 2. Больной А., 34 года. Фрагмент цитограммы. Бокаловидная клетка (слева), эпителиоцит с ресничками (справа). Окрашивание азур-эозином, увеличение 630

Fig. 2. Patient A., male, 34 y. o. Cytogram fragment. Goblet cell (left), ciliated epithelial cell (right). Azur-eosin staining, magnification 630

Результаты и обсуждение

Как известно, элементы слизистой оболочки полости носа и ОНП цитоморфологически можно разделить на две группы: эпителиальные клетки и элементы стромы [10]. Основными компонентами цитограмм материала, полученного со слизистой оболочки полости носа и ОНП больных с ПРС, были группы и скопления клеток респираторного эпителия. Среди них встречались как незрелые элементы, так и функционально активные клетки с признаками дифференцировки. К незрелым клеткам относили клетки округлой или полигональной формы, имеющие небольшие размеры (до 10 мкм), гиперхромные ядра и узкий ободок цитоплазмы [10]. К функционально активным (дифференцированным) респираторным эпителиоцитам относили клетки с ресничками и бокаловидные клетки. В качестве примера на рисунках 1 и 2 представлены фрагменты цитограмм со слизистой оболочки полости носа пациентов с ПРС.

Характерной особенностью цитологической картины при ПРС является формирование клетками респираторного эпителия сосочкоподобных (папиллярных) структур (рис. 3).

В цитограммах слизистой оболочки полости носа и ОНП обследованных больных ПРС помимо функционально активных эпителиоцитов встречались незрелые эпителиальные клетки, элементы парагиперкератоза, а также элементы плоскоклеточной метаплазии (рис. 4).

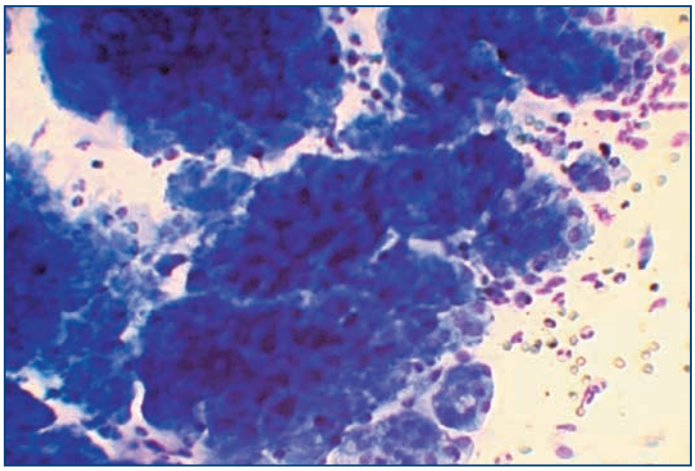

Рис. 3. Больная К., 62 года. Фрагмент цитограммы. Папиллярные структуры из клеток респираторного эпителия пролиферативного типа. Окрашивание азур-эозином, увеличение 400

Fig. 3. Patient K., female, 62 y. o. Cytogram fragment. Papillary structures from the respiratory epithelium cells of the proliferative type. Azur-eosin staining, magnification 400

Среди элементов стромы в цитограммах слизистой оболочки полости носа и ОНП больных ПРС встречались нейтрофилы, эозинофилы, лимфоциты, плазматические клетки, фибробласты и гистиоциты в различном количестве и соотношении. На рисунке 5 представлен фрагмент цитограммы слизистой оболочки полости носа больного ПРС.

Исследования показали, что клеточный состав материала, полученного при соскобе с поверхности полипа до начала лечения, отличается от цитограмм мазков-отпечатков с поверхности среза удаленного полипа. Сравнительные результаты представлены в таблице 1.

В мазках-отпечатках с поверхности среза удаленного полипа отмечали значительно больше эпителиальных клеток, формирующих папиллярные структуры, чаще обнаруживали плотные группы и скопления незрелых клеток базального слоя респираторного эпителия, а также фибробластов.

При сравнении двух вариантов цитограмм (соскоб с поверхности полипа и мазок-отпечаток с поверхности среза удаленного полипа) одного и того же больного ПРС установлено, что в операционном материале содержится больше эозинофилов. Примечательно и то, что в препаратах с удаленных полипов эозинофилы располагаются в эпителиальных структурах или в непосредственной близости с ними, что свидетельствует об инфильтрации слизистой оболочки этими клетками и подтверждает их активное участие в патогенезе заболевания. Представленные цитологические характеристики полипозной ткани подтверждаются ранее опубликованными данными ряда авторов [11–13].

Учитывая полученные в ходе исследования данные (см. табл. 1), можно утверждать, что мазки-отпечатки выявляют больше характерных признаков ПРС, чем соскобы.

По признаку наличия папиллярных структур эпителиальных клеток респираторного эпителия выявлено, что у большинства пациентов (n=50) они присутствуют при каждом из видов исследования, однако мазки-отпечатки дополнительно выявляют 22 случая наличия подобных структур. У 4 пациентов наличия папиллярных структур не выявлено, а у 2 пациентов они выявлены только методом соскоба, но не мазков-отпечатков. Выявленные различия статистически значимы, p=0,001. По признаку наличия групп и скоплений незрелых клеток базального слоя респираторного эпителия выявлено,

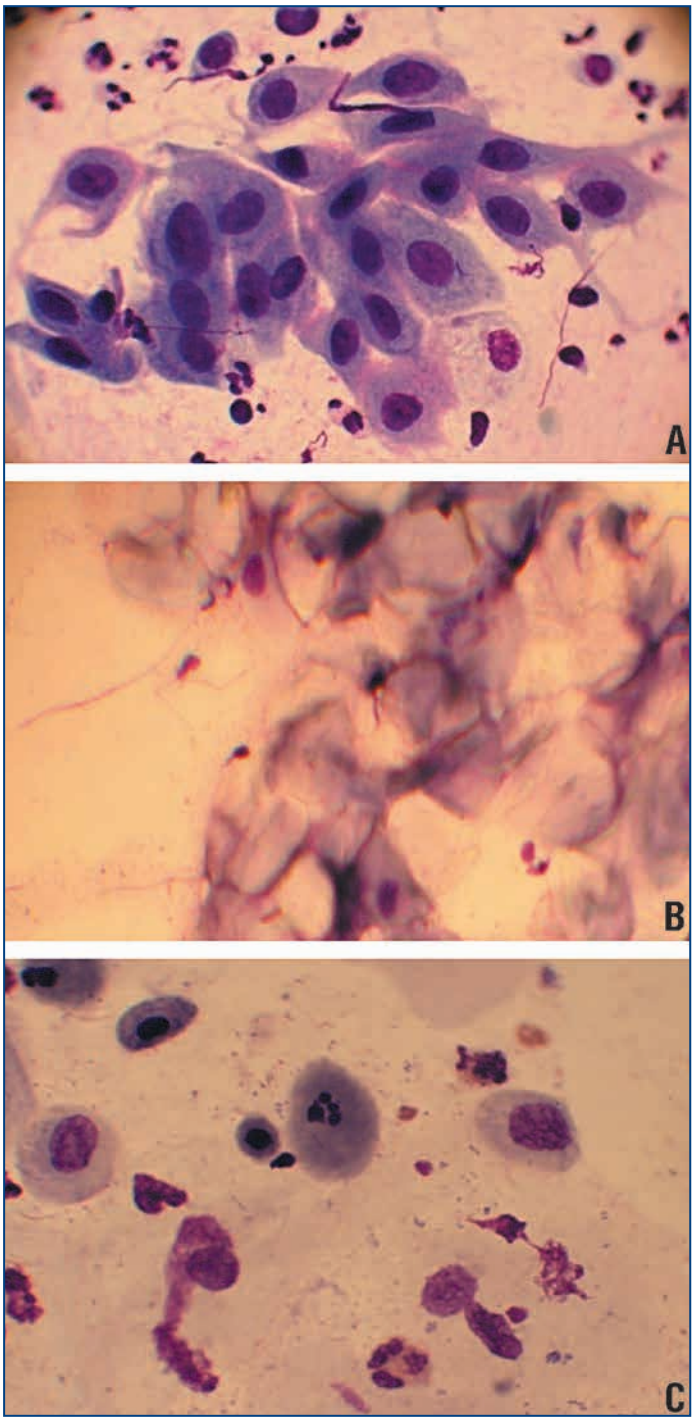

Рис. 4. Больная Н., 59 лет. Фрагменты цитограмм. А — элементы плоскоклеточной метаплазии; В — скопление гиперкератоцитов; С — четыре паракератоцита разных размеров с базофилией ядра и цитоплазмы и признаками кариорексиса. Окрашивание азур-эозином, увеличение 400

Fig. 4. Patient N., female, 59 y. o. Cytogram fragments. A — signs of squamous metaplasia; B — hyperkeratocytes cluster; C — four parakeratocytes of different sizes with basophilia of the nucleus and cytoplasm and signs of karyorexis. Azur-eosin staining, magnification 400

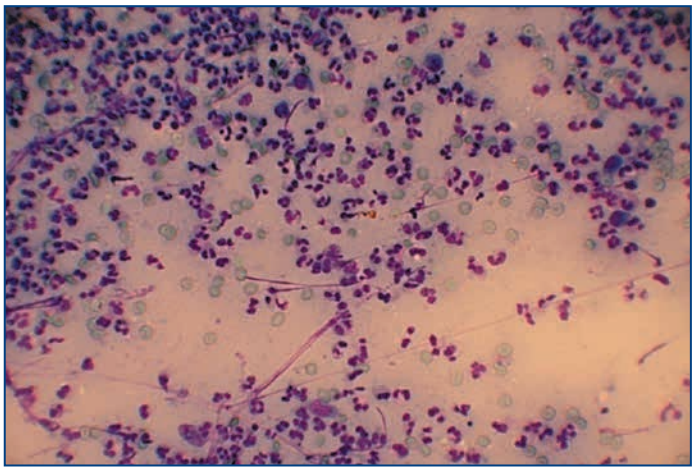

Рис. 5. Больной Р., 56 лет. Фрагмент цитограммы. Выражена лейкоцитарная реакция с преобладанием сегментоядерных нейтрофилов и наличием единичных фибробластов. Окрашивание азур-эозином, увеличение 400

Fig. 5. Patient R., male, 56 y. o. Cytogram fragment. Expressed leukocyte reaction with a predominance of segmented neutrophils and the presence of indivisual fibroblasts. Azur-eosin staining, magnification 400

что у небольшого числа пациентов (n=16) они присутствуют при каждом из видов исследования. Мазки-отпечатки дополнительно выявили 47 случаев наличия групп и скоплений этих клеток. У 8 пациентов наличия незрелых клеток не выявлено вовсе, а у 7 пациентов они выявлены только методом соскоба, но не мазков-отпечатков. Выявленные различия статистически значимы, p=0,001. По признаку наличия лейкоцитарной реакции выявлено, что не определяется статистически значимого различия между выявлением этого паттерна в мазках-отпечатках и соскобах (p=0,388). У половины пациентов (n=39) лейкоцитарная реакция выявляется как соскобами, так и мазками-отпечатками, еще у 27 пациентов она не была выявлена в принципе. Мазки-отпечатки дополнительно выявляют 8 случаев описываемой реакции, а у 4 пациентов она выявлена только методом соскоба, но не мазков-отпечатков.

По признаку увеличения числа эозинофилов выявлено, что у большинства пациентов (n=40) они не определяются никаким из исследуемых методов получения цитологического материала. Мазки-отпечатки выявили 24 случая увеличенного числа эозинофилов, а у 3 пациентов оно выявлялось только методом соскоба, но не мазков-отпечатков. Выявленные различия статистически значимы, p=0,001.

По признаку наличия фибробластов было обнаружено, что у большинства пациентов (n=46) они были выявлены методом мазков-отпечатков, и только в 11 случаях — методом соскоба. У 30 пациентов фибробласты не были выявлены ни одним из методов, а в оставшихся 2 случаях подтверждались только методом соскоба, но не мазков-отпечатков. Выявленные различия статистически значимы, p=0,001.

В ходе исследования нами был проведен сравнительный анализ данных цитологического и гистологического исследования. Гистологические виды полипозной ткани обследованных пациентов представлены в таблице 2.

Дифференцировать гистологические виды полипов по клеточному составу мазков со слизистой оболочки полости носа и ОНП не представлялось возможным. Однако при сопоставлении данных гистологического и цитологического исследований материала больных ПРС установлено: а) при полипах с фиброзным компонентом в мазках-отпечатках со слизистой оболочки полости носа и ОНП, наряду с признаками пролиферации клеток респираторного эпителия, выражены признаки сопутствующего хронического воспаления; б) отечные и миксоидные полипы чаще сочетаются с аллергическим состоянием (мазки-отпечатки этих вариантов удаленных полипов со-

Таблица 1. Сравнительная характеристика частоты встречаемости основных цитологических признаков ПРС в соскобах с поверхности полипа до операции и в мазках-отпечатках с поверхности среза удаленного полипа (n=78)

Table 1. Comparative characteristics of the incidence of the main PRS cytological signs during taking material from the polyp surface before surgery and in touch smears from the cut surface of the removed polyp (n=78)

Цитологический признак Cytological sign	**Соскоб с поверхности полипа до операции** Scrap from the polyp surface before surgery, **n (%)**	**Мазки-отпечатки с поверхности среза удаленного полипа** Touch smears from the cut surface of the removed polyp, **n (%)**
Папиллярные структуры из эпителиальных клеток респираторного эпителия Papillary structures of the respiratory epithelium cells	58 (74)	72 (92)
Группы и скопления незрелых клеток базального слоя респираторного эпителия Groups and clusters of basal layer immature cells of the respiratory epithelium	23 (29)	63 (81)
Выраженная лейкоцитарная реакция Severe leukocyte response	43 (55)	47 (60)
Наличие увеличенного числа эозинофилов Increased number of eosinophils	14 (18)	35 (45)
Наличие фибробластов Fibroblasts	12 (15)	46 (59)

Таблица 2. Гистологические виды полипов у пациентов с ПРС, участвовавших в исследовании

Table 2. Histological types of polyps in patients with PRS who participated in the study

Гистологический вид полипа Histology of the polyp type	Число наблюдений, n (%) Number of manifestations, n (%)
Фиброзно-отечный Fibroedematous	42 (58)
Фиброзно-миксоидный Myxoid fibrous	20 (25)
Фиброзно-ангиоматозный Angiomatoid fibrous	5 (6)
Отечный Edematous	4 (5)
Миксоидный Myxoid	4 (5)
Переходно-клеточный Transitional cell	1 (1)
Итого Total	78 (100)

держали большее количество эозинофилов и лимфоцитов по сравнению с другими видами полипов).

Выводы

1. По методу забора материала для цитологического исследования наиболее информативными являются мазки-отпечатки с поверхности среза удаленного полипа, которые помогают выявлять больше морфологических характеристик полипозной ткани.
2. Анализ цитоморфологических признаков респираторного эпителия полости носа и ОНП при ПРС свидетельствует о структурной перестройке (ремоделировании) слизистой оболочки при этом заболевании. Пролиферация эпителиальных клеток сопряжена с активизацией компонентов стромы — фибробластов и лейкоцитов. На светооптическом уровне выявлены черты компенсаторно-приспособительных изменений, способствующих сохранению морфофункционального единства всех клеток слизистой оболочки, противодействующих патологическому процессу.

Полученные результаты помогают понять механизмы структурно-функциональной перестройки в слизистой оболочке полости носа и ОНП при ПРС, что является вкладом в развитие современной концепции клеточных механизмов пролиферации, а также имеет практическое значение.

Литература

1. Пискунов Г.З. Полипозный риносинусит. М: ГЭОТАР-Медиа; 2016.
2. Рязанцев С.В., Артюшкина В.К., Начаров П.В., Лаптиева М.А. Современные аспекты системной кортикостероидной терапии у больных хроническим полипозным риносинуситом. Российская оториноларингология. 2013;(2):114–121.
3. Верещагин М.Ю., Минкин А.У. Полипозный риносинусит. Экология человека. 2012;8:54–58. DOI: 10.33396/1728-0869-2012-8-54-58.
4. Fokkens W.J., Lund V.J., Mullol J. et al. European position paper on rhinosinusitis and nasal polyps 2012. A summary for otorhinolaryngologists. Rhinology. 2012;50:1–12. DOI: 10.4193/Rhino12.000.
5. Meltzer E.O., Hamilos D.L. Rhinosinusitis diagnosis and management for the clinician: a synopsis of recent consensus guidelines. Mayo Clin Proc. 2011;86:427–443. DOI: 10.4065/mcp.2010.0392.
6. Settipane R.A., Peters A.T., Chiu A.G. Chapter 6: nasal polyps. Am J Rhinol Allergy. 2013;27(Suppl 1):S20–S25. DOI: 10.2500/ajra.2013.27.3926.
7. Pezato R., Świerczyńska-Krępa M., Niżankowska-Mogilnicka E. et al. Role of imbalance of eicosanoid pathways and staphylococcal superantigens in chronic rhinosinusitis. Allergy. 2012;67(11):1347–1356. DOI: 10.1111/all.12010.
8. Krysko O., Vandenabeele P., Krysko D.V., Bachert C. Impairment of phagocytosis of apoptotic cells and its role in chronic airway diseases. Apoptosis. 2010;15(9):1137–1146. DOI: 10.1007/s10495-010-0504-x.
9. Lam E.P.S., Kariyawasam H.H., Rana B.M.J. et. al. IL-25/IL-33-responsive TH2 cells characterize nasal polyps with a default TH17 signature in nasal mucosa. J Allergy Clin Immunol. 2016;137(5):1514–1524. DOI: 10.1016/j.jaci.2015.10.019.
10. Хэм А., Кормак Д. Гистология. М.: Мир; 1983.
11. Beju D., Meek W.D., Kramer J.C. The ultrastructure of the nasal polyps in patients with and without cystic fibrosis. J Submicrosc Cytol Pathol. 2004;36 (2):155–165.
12. Hellquist H.B. Nasal polyps update. Histopathology. Allergy Asthma Proc. 1997 (5):237–242.
13. Berger G., Kattan A., Bernheim J., Ophir D. Polypoid mucosa with eosinophilia and glandular hyperplasia in chronic sinusitis: a histopathological and immunohistochemical study. Laryngoscope. 2002;112 (4):738–45. DOI: 10.1097/00005537-200204000-00026.

References

1. Piskunov G.Z. Polyposny rhinosinusitis. M.: GEOTAR-Media; 2016 (in Russ.).
2. Ryazantsev S.V., Artyushkina V.K., Nacharov P.V., Laptieva M.A. Current aspects of systemic corticosteroid therapy in patients with chronic polypous rhinosinusitis. Rossiyskaya otorinolaringologiya. 2013;(2):114–121 (in Russ.).
3. Vereshchagin M.Yu., Minkin A.U. Polypoid rhinosinusitis. Ekologiya cheloveka. 2012;8:54–58 (in Russ.).
4. Fokkens W.J., Lund V.J., Mullol J. et al. European position paper on rhinosinusitis and nasal polyps 2012. A summary for otorhinolaryngologists. Rhinology. 2012;50:1–12. DOI: 10.4193/Rhino12.000.
5. Meltzer E.O., Hamilos D.L. Rhinosinusitis diagnosis and management for the clinician: a synopsis of recent consensus guidelines. Mayo Clin Proc. 2011;86:427–443. DOI: 10.4065/mcp.2010.0392.
6. Settipane R.A., Peters A.T., Chiu A.G. Chapter 6: nasal polyps. Am J Rhinol Allergy. 2013;27(Suppl 1):S20–S25. DOI: 10.2500/ajra.2013.27.3926.
7. Pezato R., Świerczyńska-Krępa M., Niżankowska-Mogilnicka E. et al. Role of imbalance of eicosanoid pathways and staphylococcal superantigens in chronic rhinosinusitis. Allergy. 2012;67(11):11347–1356. DOI: 10.1111/all.12010.
8. Krysko O., Vandenabeele P., Krysko D.V., Bachert C. Impairment of phagocytosis of apoptotic cells and its role in chronic airway diseases Apoptosis. 2010;15(9):1137–1146. DOI: 10.1007/s10495-010-0504-x.
9. Lam E.P.S., Kariyawasam H.H., Rana B.M.J. et. al. IL-25/IL-33-responsive TH2 cells characterize nasal polyps with a default TH17 signature in nasal mucosa. J Allergy Clin. Immunol. 2016;137(5):1514–1524. DOI: 10.1016/j.jaci.2015.10.019.
10. Ham A., Cormack D. Histology. M.: Mir; 1983 (in Russ.).
11. Beju D., Meek W.D., Kramer J.C. The ultrastructure of the nasal polyps in patients with and without cystic fibrosis. J Submicrosc Cytol Pathol. 2004;36 (2):155–165.
12. Hellquist H.B. Nasal polyps update. Histopathology. Allergy Asthma Proc. 1997(5):237–242.
13. Berger G., Kattan A., Bernheim J., Ophir D. Polypoid mucosa with eosinophilia and glandular hyperplasia in chronic sinusitis: a histopathological and immunohistochemical study. Laryngoscope. 2002;112 (4):738–745. DOI: 10.1097/00005537-200204000-00026.

СВЕДЕНИЯ ОБ АВТОРАХ:
Захарова Наталья Михайловна — *к.м.н., заведующая клинико-диагностической лабораторией ГБУЗ МО «СГБ имени Семашко Н.А.»; 142200, Россия, г. Серпухов, ул. 2-я Московская, д. 8/19; ORCID iD 0000-0002-1277-4439.*
Шабалова Ирина Петровна — *д.м.н., профессор кафедры клинической лабораторной диагностики ФГБОУ ДПО РМАНПО; 125993, Россия, г. Москва, ул. Баррикадная, д. 2/1, стр. 1; ORCID iD 0000-0002-7838-6279.*
Егоров Виктор Иванович — *д.м.н., главный научный сотрудник, заведующий отделом головы и шеи, заведующий кафедрой оториноларингологии, заслуженный врач РФ, член правления Российской ассоциации оториноларингологов, член профильной комиссии по оториноларингологии Минздрава России; ГБУЗ МО МОНИКИ им. М.Ф. Владимирского; 129110, Россия, г. Москва, ул. Щепкина, д. 61/2; ORCID iD 0000-0002-8825-5096.*
Шачнев Константин Николаевич — *сотрудник клинико-диагностического центра; ГБУЗ МО МОНИКИ им. М.Ф. Владимирского; 129110, Россия, г. Москва, ул. Щепкина, 61/2; ORCID iD 0000-0002-4703-7463.*
Савушкина Елизавета Юрьевна — *аспирант кафедры факультета усовершенствования врачей ГБУЗ МО МОНИКИ им. М.Ф. Владимирского; 129110, Россия, г. Москва, ул. Щепкина, д. 61/2; ORCID iD 0000-0002-9681-1304.*
Ветчинникова Ольга Николаевна — *д.м.н., профессор кафедры трансплантологии, нефрологии и искусственных органов ГБУЗ МО МОНИКИ им. М.Ф. Владимирского; 129110, Россия, г. Москва, ул. Щепкина, д. 61/2; ORCID iD 0000-0002-1888-8090.*
Кондаков Антон Кириллович — *врач-радиолог/рентгенолог ЦКБ РАН; 117593, Россия, г. Москва, Литовский бульвар, д. 1А; ORCID iD 0000-0002-9300-8655.*
Контактная информация: *Савушкина Елизавета Юрьевна, e-mail: lizasavushkina@mail.ru.*

Прозрачность финансовой деятельности: *никто из авторов не имеет финансовой заинтересованности в представленных материалах или методах.*
Конфликт интересов *отсутствует.*
Статья поступила *05.07.2021.*
Поступила **после рецензирования** *28.07.2021.*
Принята в печать *20.08.2021.*

ABOUT THE AUTHORS:
Natalia M. Zakharova — *C. Sc. (Med.), Head of the Clinical and Diagnostic Laboratory, Serpukhov City Hospital named after N.A. Semashko; 8/19, 2-nd Moskovskaya str., Serpukhov, 142200, Russian Federation; ORCID iD 0000-0002-1277-4439.*
Irina P. Shabalova — *Dr. Sc. (Med.), Professor of the Department of Clinical Laboratory Diagnostics, Russian Medical Academy of Continuous Professional Education; 2/1, bld. 1, Barricadnaya str., Moscow, 125993, Russian Federation; ORCID iD 0000-0002-7838-6279.*
Viktor I. Egorov — *Dr. Sc. (Med.), Chief Researcher, Head of the Department of Head and Neck, Head of the Department of Otorhinolaryngology, Honored Doctor of the Russian Federation, member of the Board of the Russian Society of Otorhinolaryngologists, member of the Commission specialized on Otorhinolaryngology of the Ministry of Health of the Russian Federation; M.F. Vladimirskiy Moscow Regional Research and Clinical Institute; 61/2, Shchepkina str., Moscow, 129110, Russian Federation; ORCID iD 0000-0002-8825-5096.*
Konstantin N. Shachnev — *an officer of the Clinical and Diagnostic Center; M.F. Vladimirskiy Moscow Regional Research and Clinical Institute; 61/2, Shchepkina str., Moscow, 129110, Russian Federation; ORCID iD 0000-0002-4703-7463.*
Elizaveta Yu. Savushkina — *postgraduate student of the Department of the Faculty of Advanced Training for Doctors, M.F. Vladimirskiy Moscow Regional Research and Clinical Institute; 61/2, Shchepkina str., Moscow, 129110, Russian Federation; ORCID iD 0000-0002-9681-1304.*
Olga N. Vetchinnikova — *Dr. Sc. (Med.), Professor of the Department of Transplantology, Nephrology and Artificial Organs, M.F. Vladimirskiy Moscow Regional Research and Clinical Institute; 61/2, Shchepkina str., Moscow, 129110, Russian Federation; ORCID iD 0000-0002-1888-8090.*
Anton K. Kondakov — *radiologist, Central Clinical Hospital of the Russian Academy of Sciences; 1A, Litovsky Boulevard, Moscow, 117593, Russian Federation; ORCID iD 0000-0002-9300-8655.*
Contact information: *Elizaveta Yu. Savushkina, e-mail: lizasavushkina@mail.ru.*

Financial Disclosure: *no authors have a financial or property interest in any material or method mentioned.*
There is no **conflict of interests**.
Received *05.07.2021.*
Revised *28.07.2021.*
Accepted *20.08.2021.*