DOI: 10.32364/2587-6821-2021-5-7-486-491

Инфракохлеарный доступ к верхушке пирамиды височной кости (морфометрическое исследование)

И.А. Аникин, Н.Н. Хамгушкеева

ФГБУ «СПб НИИ ЛОР» Минздрава России, Санкт-Петербург, Россия

РЕЗЮМЕ

Цель исследования: изучить на кадаверных височных костях морфометрические данные инфракохлеарного туннеля, достаточные для его санации.

Материал и методы: исследование было выполнено на 30 кадаверных височных костях с помощью измерительного щупа, микромиллиметровой линейки, цифрового кронциркуля. Исследовали следующие параметры: расстояния, касающиеся расположения лицевого нерва по отношению к инфракохлеарному туннелю, расстояния между анатомическими структурами инфракохлеарного туннеля в различных его отделах (от внутренней сонной артерии до яремной вены), длину инфракохлеарного туннеля (биссектриса, проведенная между внутренней сонной артерией и луковицей яремной вены до базального завитка улитки), глубину инфракохлеарного туннеля (расстояние до верхушки пирамиды височной кости от базального завитка улитки). Проведен сравнительный анализ полученных результатов с данными других научных исследований.

Результаты исследования: инфракохлеарный доступ был выполнен в нашем исследовании только на 18 кадаверных височных костях (60% случаев). Во время хирургического доступа к верхушке пирамиды височной кости использовали фрезу диаметром 2 мм во избежание травмирования прилегающих сосудов.

На основании полученных данных отметили различия в строении инфракохлеарного туннеля в зависимости от пневматизации верхушки пирамиды височной кости. Определены основные параметры инфракохлеарного туннеля, которые могут быть применены в выборе хирургической тактики удаления патологического образования из верхушки пирамиды височной кости.

Выводы: анатомические предпосылки к проведению инфракохлеарного доступа к верхушке пирамиды височной кости с целью ее санации: ширина инфракохлеарного туннеля — от 5 мм, длина инфракохлеарного туннеля — от 5,5 мм, расстояние между мастоидальным отделом лицевого нерва до передней границы окна улитки — от 4,8 мм. Данные параметры могут быть применены в оценке КТ-снимков пациентов для определения показаний к проведению инфракохлеарного доступа к верхушке пирамиды височной кости.

КЛЮЧЕВЫЕ СЛОВА: пирамида височной кости, верхушка пирамиды височной кости, инфракохлеарный туннель, инфракохлеарный доступ, кадаверные височные кости, морфометрия.

ДЛЯ ЦИТИРОВАНИЯ: *Аникин И.А., Хамгушкеева Н.Н. Инфракохлеарный доступ к верхушке пирамиды височной кости (морфометрическое исследование). РМЖ. Медицинское обозрение. 2021;5(7):486–491. DOI: 10.32364/2587-6821-2021-5-7-486-491.*

Infracochlear access to the petrous apex (morphometrics)

I.A. Anikin, N.N. Khamgushkeeva

Saint-Petersburg Research Institute of Ear, Throat, Nose and Speech,
St. Petersburg, Russian Federation

ABSTRACT

Aim: to study morphometrics data of the infracochlear tunnel on the cadaveric temporal bones, sufficient for its rehabilitation.

Patients and Methods: the study was performed on 30 cadaveric temporal bones. The measurement was made using a measurement probe, a micrometer ruler, and a digital caliper. The following parameters were studied: the distances concerning the location of the facial nerve in relation to the infracochlear tunnel; the distances between the anatomical structures of the infracochlear tunnel in its various sections (from the internal carotid artery to the jugular vein); the length of the infracochlear tunnel (bisector drawn between the internal carotid artery and the jugular bulb to the basal whorl of the cochlea); the depth of the infracochlear tunnel (distance to the petrous apex from the basal whorl of the cochlea). A comparative analysis of the results obtained with the data of other scientific studies was conducted.

Results: infracochlear access on the cadaveric temporal bones was performed in our study only on 18 cadaveric temporal bones (60% of cases). During surgical access to the petrous apex, a 2 mm cutter was used to avoid injury to *adjacent* vessels.

Based on the obtained data, differences in the structure of the infracochlear tunnel were noted depending on the pneumatization of the petrous apex. The main parameters of the infracochlear tunnel have been determined, which can be applied in the choice of surgical tactics for the removal of pathological formation from the petrous apex.

Conclusions: there are the following anatomical prerequisites for conducting infracochlear access to the petrous apex for its lavage: infracochlear tunnel width from 5 mm, infracochlear tunnel length from 5.5 mm, the distance between the mastoid part of the facial nerve to the *anterior* margin of the cochlea window from 4.8 mm. These parameters can be applied in the assessment of patients' CT scans to determine the indications for infracochlear access to the petrous apex.

KEYWORDS: petrous pyramid, petrous apex, infracochlear tunnel, infracochlear access, cadaveric temporal bones, morphometrics.

FOR CITATION: *Anikin I.A., Khamgushkeeva N.N. Infracochlear access to the petrous apex (morphometrics). Russian Medical Inquiry. 2021;5(7):486–491 (in Russ.). DOI: 10.32364/2587-6821-2021-5-7-486-491.*

Введение

К верхушке пирамиды височной кости относят наиболее медиальную часть височной кости, которая расположена кпереди от внутренней сонной артерии и костного лабиринта, снизу прилежит к луковице яремной вены и нижнему каменистому синусу, сверху ограничена содержимым средней черепной ямки и, в частности, тройничным ганглием, сзади находится в контакте со структурами задней черепной ямки [1, 2].

Верхушка пирамиды височной кости может ограниченно поражаться холестериновой гранулемой, холестеатомой, дермоидной кистой, мукоцеле, абсцессом, первичным доброкачественным или злокачественным новообразованием и метастазами [2–4].

Большинство отохирургов, занимающихся лечением заболеваний верхушки пирамиды височной кости, пришли к общему мнению, что вследствие хорошо пневматизированной ячеистой структуры височной кости воспалительный процесс от среднего уха и сосцевидного отростка может распространиться к верхушке пирамиды височной кости [2–5].

Выбор хирургического доступа к верхушке пирамиды височной кости с целью ее дренирования зависит от состояния слуховой функции пациента, пневматизации височной кости и расположения патологического субстрата в верхушке пирамиды височной кости [5]. Дренирование верхушки пирамиды височной кости осуществляют следующими доступами: транссфеноидальным, через среднюю черепную ямку, трансмастоидальным (инфралабиринтный, транскохлеарный, инфракохлеарный, ретролабиринтный) и трансканальным (инфракохлеарный) [6–8]. По данным ряда авторов, пациентам с нормальной слуховой функцией и благоприятными анатомическими предпосылками инфракохлеарный подход рекомендуется для дренирования нижней части верхушки пирамиды височной кости в качестве основного трансканального доступа [2]. Впервые данный подход был представлен B.Y. Ghorayeb и R.A. Jahrsdoerfer; он выполнялся для дренирования верхушки пирамиды височной кости с удалением задней стенки наружного слухового прохода [9].

Стоит отметить, что в литературе не освещены вопросы, касающиеся санации инфракохлеарного туннеля. В качестве санации данного участка с применением инфракохлеарного доступа нами в 2018 г. был описан способ хирургической санации инфралабиринтной апикальной холестеатомы пирамиды височной кости с сохранением улитки, в котором формировалась открытая трепанационная полость под улиткой, что позволяло контролировать рост эпидермизации за счет визуализации структур пирамиды височной кости и осуществлять туалет инфракохлеарного туннеля [10].

Как и у всех других внутрипирамидных подходов, основным недостатком инфракохлеарного доступа является узкая область диссекции, т. к. верхушки пирамиды височной кости можно достичь, работая бором между луковицей яремной вены и внутренней сонной артерией, оставаясь при этом ниже базального завитка улитки [3, 11, 12]. Таким образом, из-за агрессивного воздействия на жизненно важные органы и структуры внутреннего уха при проведении инфракохлеарного доступа к верхушке пирамиды височной кости возможны риски кровотечения и развития нейросенсорной тугоухости [12]. Размеры инфракохлеарного туннеля, полученные при трансканальном дренировании холестериновой гранулемы, представлены в следующих научных исследованиях: с применением компьютерной томографии (КТ) [13], градуированного окуляра [14] и интраоперационно [15].

Цель работы — изучить на кадаверных височных костях морфометрические данные инфракохлеарного туннеля, достаточные для его санации.

Материал и методы

Были изучены 30 неформалинизированных кадаверных височных костей. Измерения проведены с помощью измерительного щупа, микромиллиметровой линейки, цифрового кронциркуля для внутренних измерений фирмы Kroeplin G 102 (Германия). У кронциркуля Kroeplin G 102 ножки прямые, с загнутыми во внутреннюю сторону концами, цена деления шкалы кронциркуля составляет 0,02 мм, максимальная допустимая погрешность — ±0,04 мм, диапазон измерения — 0–30 мм.

Для изучения инфракохлеарного туннеля и свободного размещения цифрового кронциркуля в месте исследования была выполнена широкая диссекция кадаверных височных костей: расширенная антромастоидотомия с обнажением сигмовидного синуса, твердой мозговой оболочки средней черепной ямки, удалением задней стенки наружного слухового прохода вместе с молоточком и наковальней. Для обеспечения широкого доступа к инфракохлеарному туннелю бором сглажена сзади шпора до фаллопиева канала, спереди костная стенка наружного слухового прохода с удалением костного кольца до височно-нижнечелюстного сустава, снизу костная стенка наружного слухового прохода с удалением костного кольца в данном отделе до уровня луковицы яремной вены или нижней стенки барабанной полости. С целью изучения непосредственно инфракохлеарного туннеля бором (отступив на 2 мм от нижней границы окна улитки) выполнено удаление *finicilus* и ячеек гипотимпанального клеточного тракта, а далее проведено увеличение канала вглубь и вширь — до верхушки пирамиды височной кости, сверху — до базального завитка улитки с истончением его костной капсулы, спереди — до каротидного канала, снизу — до луковицы яремной вены, сзади — до фаллопиева канала. Трепанационная полость под улиткой формировалась в соответствии с анатомией инфракохлеарного пространства кадаверных височных костей.

Измерения условно были разделены на наружные и внутренние (рис. 1). К наружным измерениям были отнесены расстояния, касающиеся расположения лицевого нерва по отношению к инфракохлеарному туннелю: от костного канала лицевого нерва в области шилососцевидного отверстия до височно-нижнечелюстного сустава, от мастоидального отдела лицевого нерва до базального завитка улитки, от мастоидального отдела лицевого нерва в области наложения задней тимпанотомии до передней границы окна улитки, от нижней стенки наружного слухового прохода до передней границы окна улитки.

К внутренним измерениям относили расстояния между анатомическими структурами инфракохлеарного туннеля: луковицей яремной вены (истонченная нижняя стенка барабанной полости), внутренней сонной артерией (каротидный канал), базальным завитком улитки (истонченная часть переднего отдела лабиринта). Выделяли передний, средний и задний отделы инфракохлеарного туннеля, а также и его

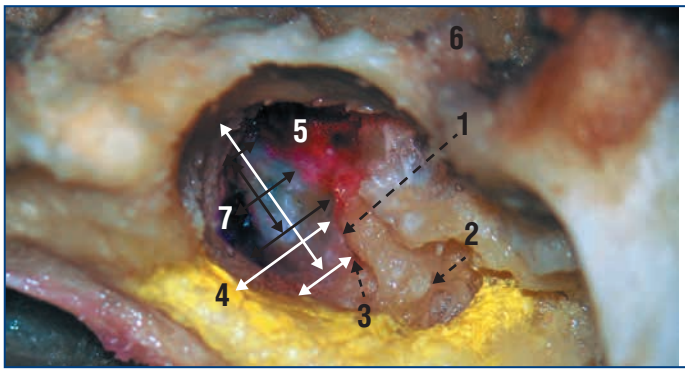

1 — Базальный завиток улитки / Basal whorl of the cochlea

2 — Стремя / Stapes

3 — Окно улитки / Cochlear window

4 — ЛН — лицевой нерв / FN — facial nerve

5 — ВСА — внутренняя сонная артерия / ICA — internal carotid artery

6 — СЯ — суставная ямка височно-нижнечелюстного сустава TMF — temporomandibular fossa

7 — ЯВ — яремная вена / JV — jugular vein

Рис. 1. Левая кадаверная височная кость с обозначением наружных (белые стрелки) и внутренних (черные стрелки) измерений

Fig. 1. Left cadaveric temporal bone with identification of external (white arrows) and internal (black arrows) dimensions

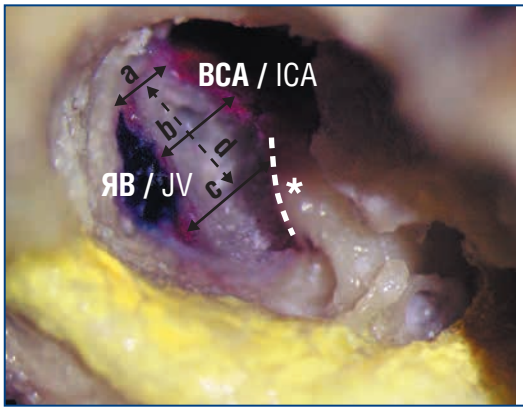

a — расстояние между ВСА и ЯВ в переднем отделе / the distance between ICA and JV in the anterior section

b — расстояние между ВСА и ЯВ в центральном отделе / the distance between ICA and JV in the central section

c — расстояние между ВСА и ЯВ в заднем отделе / the distance between ICA and JV in the posterior section

d — длина инфракохлеарного туннеля от его переднего отдела между ВСА и ЯВ до базального завитка улитки / the length of the infracochlear tunnel from its anterior section between ICA and JV to the basal whorl of the cochlea

*** — белая пунктирная линия — линия базального завитка улитки** (white dotted line) — the line of the basal whorl of the cochlea

ВСА — внутренняя сонная артерия / ICA — internal carotid artery

ЯВ — луковица яремной вены / JV — the bulb of the jugular vein

Рис. 2. Левая кадаверная височная кость с обозначением внутренних измерений инфракохлеарного туннеля (черные стрелки)

Fig. 2. Left cadaveric temporal bone with the identification of the infracochlear tunnel internal dimensions (black arrows)

длину (рис. 2). Длина инфракохлеарного туннеля — биссектриса, проведенная между внутренней сонной артерией и луковицей яремной вены до базального завитка улитки.

С помощью микроинструмента (микроигла) проводились измерения глубины инфракохлеарного туннеля. Микроинструмент погружали до верхушки пирамиды височной кости и у базального завитка улитки делали насечку, далее инструмент прикладывали к микромиллиметровой линейке. Проводимые измерения записывались в миллиметрах.

При проведении сравнительного анализа с данными других анатомических исследований по инфракохлеарному туннелю в расчет были взяты следующие данные: расстояние между углом, образованным луковицей яремной вены и внутренней сонной артерией до базального завитка улитки (d), расстояние между внутренней сонной артерией и луковицей яремной вены у базального завитка улитки (c), которые соответствовали длине и ширине инфракохлеарного туннеля в других научных исследованиях. Также была рассчитана площадь (мм^2) для треугольной и четырехугольной формы инфракохлеарного туннеля.

Статистический анализ полученных данных проводился с использованием прикладного пакета Microsoft Excel для Windows 8.

Результаты исследования

Было установлено, что из 30 макропрепаратов только на 18 (60%) удалось выполнить инфракохлеарный доступ к верхушке пирамиды височной кости, достаточный для санации патологического образования. Остальные имели склеротический тип строения височной кости с захватыванием верхушки пирамиды височной кости и анатомически неблагоприятные особенности расположения структур инфракохлеарного туннеля. В 4 (13%) макропрепаратах достичь верхушки пирамиды височной кости не удалось из-за низкого расположения каротидного канала, в 2 (7%) — из-за высокого расположения луковицы яремной вены, которая полностью перекрывала собой гипотимпанум (рис. 3), в 6 (20%) — из-за высокого расположения луковицы яремной вены и мастоидального отдела фаллопиева канала.

Из 18 (60%) созданных инфракохлеарных туннелей 7 (23%) имели четырехугольную форму, 11 (37%) — треугольную форму. Треугольную форму имели в основном макропрепараты с недостаточно пневматизированной верхушкой пирамиды височной кости. Расстояния между анатомическими структурами инфракохлеарного доступа и каналом лицевого нерва (наружные измерения) приведены в таблице 1.

У макропрепаратов с пневматизированной верхушкой пирамиды височной кости обнаружено обширное инфракохлеарное пространство. Остальные 11 макропрепаратов, которые вошли в исследование, имели диплоэтический тип строения височной кости и небольшой инфракохлеарный туннель.

Длина биссектрисы от угла луковицы яремной вены и внутренней сонной артерии до базального завитка улитки достигала 6,3±0,21 мм для пневматического типа строения кадаверной височной кости и 4,9±0,89 мм для диплоэти-

ческого типа строения. Глубина инфракохлеарного туннеля от верхушки пирамиды височной кости до базального завитка улитки 18 макропрепаратов варьировалась от 8 до 20,6 мм (15,8±4,25 мм). Расстояния между анатомическими структурами инфракохлеарного туннеля в пневматических и диплоэтических макропрепаратах височной кости приведены в таблице 2.

Наименьшая ширина инфракохлеарного туннеля в нашей диссекции была 3 мм.

Средняя площадь инфракохлеарного туннеля, имеющего треугольную форму, составила 11,7±3,25 мм^2, четырехугольную форму — 35,6±2,03 мм^2. Для 18 образцов кадаверных височных костей размер площади инфракохлеарного туннеля под улиткой доходил до 21±12 мм^2.

Рис. 3. Левая кадаверная височная кость, которая не вошла в исследование из-за высокого расположения луковицы яремной вены (окрашена в зеленый цвет), полностью перекрывающей собой гипотимпанум

Fig. 3. Left cadaveric temporal bone, which was not included in the study due to the high location of the jugular bulb (green staining), which completely overlapped the hypothympanum

Полученные результаты измерений инфракохлеарного туннеля пневматизированной и диплоэтической височной кости не имели статистически значимых различий (p>0,05) в оценке расстояния между внутренней сонной артерией и луковицей яремной вены в его переднем отделе и отношения лицевого нерва к инфракохлеарному туннелю (наружные измерения), за исключением расстояния между нижней стенкой наружного слухового прохода и передней границей окна улитки. По остальным показателям (внутренние измерения инфракохлеарного туннеля, его длина, глубина и расстояние между нижней стенкой наружного слухового прохода до передней границы окна улитки отличались в зависимости от пневматизации верхушки пирамиды височной кости) имелись статистически значимые различия (p<0,05). Статистически значимых различий между задним и центральным отделами инфракохлеарного туннеля отмечено не было (p>0,05).

Обсуждение

При проведении сравнительного анализа с данными других научных исследований по инфракохлеарному доступу [11, 13, 14] обнаружено, что полученные нами результаты (средняя площадь инфракохлеарного туннеля 18 макропрепаратов — 21±12 мм^2) были в целом сопоставимы с показателями N.A. Giddings et al. (1991) [11] (средняя площадь инфракохлеарного туннеля — 25,6±16,3 мм^2), полученными на 10 кадаверных височных костях без их разграничения по степени пневматизации верхушки пирамиды височной кости с применением градуированного микроскопа. R. Leung et al. (2010) [13], проведя измерения на 102 кадаверных височных костях с применением КТ, без выполнения диссекции, показали, что для пневматизированной височной кости площадь инфракохлеарного туннеля равна 27,8 мм^2, а для не-

Таблица 1. Расстояния между анатомическими структурами инфракохлеарного доступа и каналом лицевого нерва (наружные измерения)

Table 1. Distances between anatomical structures of the infracochlear access and the facial nerve canal (external measurements)

Анатомические границы Anatomical margins		**Расстояние, мм** / Distance, mm			
		Всего / *Total* ***(n=18)***		***Пневматическая височная кость*** *Pneumatic temporal bone* **(n=7)**	***Диплоэтическая височная кость*** *Diploic temporal bone* **(n=11)**
от / from	**до** / to	**min-max**	**Среднее ± СО** Average ± SD	**Среднее ± СО** Average ± SD	**Среднее ± СО** Average ± SD
ЛН в проекции шилососцевидного отверстия FN in the projection of stylomastoid foramen	**ВНС** / TMJ	9,4–12,6	11,4±1,0	11,9±0,8	11,2±1,0
Мастоидальный отдел ЛН Mastoid segment of the FN	**Базальный завиток улитки** Basal whorl of the cochlea	5,1–5,7	5,4±0,18	5,5±0,2	5,4±0,2
Мастоидальный отдел ЛН Mastoid segment of the FN	**Передняя граница окна улитки** Anterior margin of the cochlear window	3,0–6,2	4,8±0,85	5±0,6	4,6±1,0
Нижняя стенка НСП Inferior wall of the EAC	**Передняя граница окна улитки** Anterior margin of the cochlear window	7,0–8,7	8,2±0,48	8,4±0,2	8,0±0,6

Примечание. *ЛН — лицевой нерв (фаллопиев канал), ВНС — височно-нижнечелюстной сустав, НСП — наружный слуховой проход, СО — стандартное отклонение.*

Note. *FN – facial nerve (Fallopian canal), TMJ — temporomandibular joint, EAC — external auditory canal, SD — standard deviation.*

Таблица 2. Расстояния между анатомическими структурами инфракохлеарного туннеля (внутренние измерения)
Table 2. Distances between anatomical structures of the infracochlear tunnel (internal measurements)

Анатомические границы / Anatomical margins		**Расстояние, мм** / Distance, mm			
		Всего / *Total* ***(n=18)***		***Пневматическая височная кость*** *Pneumatic temporal bone* ***(n=7)***	***Диплоэтическая височная кость*** *Diploic temporal bone* ***(n=11)***
от / from	**до** / to	**min-max**	**Среднее ± СО** / Average ± SD	**Среднее ± СО** / Average ± SD	**Среднее ± СО** / Average ± SD
ВСА (задний отдел) ICA (posterior segment	**ЯВ (задний отдел)** JV (posterior segment)	3,0–6,0	5,1±0,77	5,7±0,36	4,7±0,71
ВСА (центральный отдел) ICA (central segment)	**ЯВ (центральный отдел)** JV (central segment)	3,5–5,6	4,8±0,66	5,4±0,12	4,4±0,58
ВСА (передний отдел) ICA (anterior segment)	**ЯВ (передний отдел)** JV (anterior segment)	2,0–4,2	2,7±0,56	3,0±0,61	2,5±0,42

пневматизированной — 21,5 мм^2. Эти данные отличались от наших результатов: для пневматизированной височной кости (четырехугольная форма туннеля) площадь инфракохлеарного туннеля достигала 35,6±2,03 мм^2, для диплоэтической височной кости, где чаще всего встречается треугольная форма туннеля, — 12±3,25 мм^2. В 2017 г. C. Wick et al. [14] провели трансканальный эндоскопический инфракохлеарный доступ 3 пациентам с целью дренирования холестериновой гранулемы верхушки пирамиды височной кости. Полученные данные по измерению инфракохлеарного хирургического туннеля существенно не отличались от наших измерений и составили 5×6 мм, 3,5×3,5 мм, 6×4 мм. В представленных научных работах отсутствуют морфометрические данные, касающиеся расположения лицевого нерва по отношению к инфракохлеарному туннелю, т. к. в основном проводилось дренирование верхушки пирамиды височной кости, которое не требует обширной диссекции височной кости, в отличие от санации инфракохлеарного пространства.

Учитывая самый минимальный размер инфракохлеарного туннеля, полученный в ходе диссекции кадаверных височных костей (3 мм), следует во время хирургического доступа к верхушке пирамиды височной кости использовать фрезу диаметром 2 мм во избежание травмирования прилегающих сосудов.

Не во всех случаях (40%) удалось выполнить инфракохлеарный доступ к верхушке пирамиды височной кости, что подчеркивает необходимость проведения КТ пациентам с заболеваниями верхушки пирамиды височной кости для визуализации размеров инфракохлеарного тракта, расположения лицевого нерва по отношению к инфракохлеарному туннелю и патологического субстрата к клеткам верхушки пирамиды височной кости. Перечисленные параметры помогут отохирургу в определении оптимального хирургического доступа к верхушке пирамиды височной кости.

Для более широкого доступа к инфракохлеарному туннелю с целью его санации от патологического содержимого мы рекомендуем прибегнуть к уменьшению задней стенки наружного слухового прохода вплоть до уровня фаллопиева канала с обязательным проведением мониторинга лицевого нерва, к частичному или полному удалению костного кольца нижней стенки наружного слухового прохода. Использование мониторинга лицевого нерва обязательно, поскольку в работе над макропрепаратами встречались образцы с вариабельным расположением канала лицевого нерва, что, в свою очередь, может привести к его травмированию зубцами фрезы в попытке достичь верхушки пирамиды височной кости. Более широкая диссекция костных структур, граничащих с гипотимпанумом, позволит улучшить визуализацию структур, окружающих инфракохлеарный туннель, и в дальнейшем предотвратить запечатывание созданной трепанационной полости в случае его открытого ведения.

Полученные результаты измерений на кадаверных височных костях: средние значения ширины инфракохлеарного туннеля (расстояние между внутренней сонной артерией и луковицей яремной вены в пределах заднего отдела инфракохлеарного туннеля) — 5,1±0,77 мм, длины инфракохлеарного туннеля (длина биссектрисы от угла луковицы яремной вены и внутренней сонной артерии до базального завитка улитки) — 5,5±0,97 мм, глубины инфракохлеарного туннеля — 15,8±4,25 мм. Расстояние между мастоидальным отделом фаллопиева канала до передней границы окна улитки — 4,8±0,85 мм — возможно в дальнейшем экстраполировать на КТ-снимки пациентов для определения показаний к проведению инфракохлеарного доступа к верхушке пирамиды височной кости.

Для безопасного проведения хирургического вмешательства и уверенности в полной санации пораженного участка верхушки пирамиды височной кости следует использовать эндоскопическую поддержку и сверхточную навигационную систему.

Выводы

1. Инфракохлеарный доступ на кадаверных височных костях был выполнен только в 60% случаев, что свидетельствует о высоком риске повреждения структур инфракохлеарного туннеля; 39% исследованных случаев с пневматизированной височной костью имели широкий инфракохлеарный туннель, что подчеркивает зависимость его размера от пневматизации верхушки пирамиды височной кости.
2. Для определения показаний к проведению инфракохлеарного доступа следует ориентироваться в КТ-снимках пациентов с заболеваниями верхушки пирамиды височной кости на пневматизацию вер-

хушки пирамиды височной кости, размеры инфракохлеарного тракта, расположение лицевого нерва по отношению к инфракохлеарному туннелю и патологического субстрата к клеткам верхушки пирамиды височной кости.

3. При проведении инфракохлеарного доступа к верхушке пирамиды височной кости следует использовать фрезу диаметром 2 мм во избежание травмирования прилегающих сосудов.
4. Анатомические предпосылки к проведению инфракохлеарного доступа к верхушке пирамиды височной кости с целью ее санации: ширина инфракохлеарного туннеля — от 5 мм, длина инфракохлеарного туннеля — от 5,5 мм, расстояние между мастоидальным отделом лицевого нерва до передней границы окна улитки — от 4,8 мм. Данные параметры могут быть применены в оценке КТ-снимков пациентов для определения показаний к проведению инфракохлеарного доступа к верхушке пирамиды височной кости.

Литература/References

1. Chole R. A. Petrous apicitis: surgical anatomy. Annals of Otology, Rhinology and Laryngology. 1985;94(3):254–257.
2. Isaacson B., Kutz J. W., Roland P. S. Lesions of the petrous apex: diagnosis and management. Otolaryngologic Clinics of North America. 2007;40(3):479–519. DOI: 10.1016/j.otc.2007.03.003.
3. Brackmann D.E., Toh E.H. Surgical management of petrous apex cholesterol granulomas. Otol. Neurotol. 2002;23(4):529–533. DOI: 10.1097/00129492-200207000-00023.
4. Harnsberger H.R., Wiggins R.H., Hudgins P.A. et al. Trapped fluid, petrous apex: in Ind ed. Diagnostic Imaging. Head and Neck Oxford: Elsevier; 2004.
5. Arriaga M.A. Petrous Apex Effusion: a clinical disorder. Laryngoscope. 2006;116:1349–1356. DOI: 10.1097/01.mlg.0000231301.79895.05.
6. Isaacson B. Cholesterol granuloma and other petrous apex lesions. Otolaryngol. Clin. North Am. 2015;48:361–373. DOI: 10.1016/j.otc.2014.12.009.
7. Sweeney A.D., Osetinsky L.M., Carlson M.L. et al. The natural history and management of petrous apex cholesterol granulomas. Otol. Neurotol. 2015;36:1714–1719. DOI: 10.1097/MAO.0000000000000862.
8. Rihani J., Kutz J.W. Jr, Isaacson B. Hearing outcomes after surgical drainage of petrous apex cholesterol granuloma. J. Neurol B Skull Base. 2015;76:171–175. DOI: 10.1055/s-0034-1395489.
9. Ghorayeb B.Y., Jahrsdoerfer R.A. Subcochlear approach for cholesterol granulomas of the inferior petrous apex. Otolaryngol Head Neck Surg. 1990;103(1):60–65. DOI: 10.1177/019459989010300109.
10. Патент РФ № 218.016.185E/20.01.2018. Аникин И.А., Хамгушкеева Н.Н. Способ хирургической санации холестеатомы пирамиды височной кости с сохранением улитки.
[Patent RF № №218.016.185E/20.01.2018. Anikin I.A., Khamgushkeeva N.N. Surgical method of sanation the petrous bone cholesteatoma with preservation of cochlea (in Russ.)].
11. Giddings N.A., Brackmann D.E., Kwartler J.A. Transcanal Infracochlear approach to the petrous apex. Otolaryngol Head Neck Surg. 1991;104:29–36. DOI: 10.1177/019459989110400107.
12. Mosnier I., Cyna-Gorse F., Grayeli A.B. et al. Management of cholesterol granulomas of the petrous apex based on clinical and radiological evaluation. Otol. Neurotol. 2002;23:522–528. DOI: 10.1097/00129492-200207000-00022.
13. Leung R., Samy R.N., Leach J.L. et al. Radiographic anatomy of the infracochlear approach to the petrous apex for computer-assisted surgery. Otol. Neurotol. 2010;31:419–423. DOI: 10.1097/MAO.0b013e3181c99524.
14. Wick C., Hansen A.R., Kutz J.W, Isaacson B. Endoscopic Infracochlear Approach for Drainage of Petrous Apex Cholesterol Granulomas: A Case Series Otology & Neurotology. 2017;38(6):876–881. DOI: 10.1097/MAO.0000000000001422.

СВЕДЕНИЯ ОБ АВТОРАХ:

Аникин Игорь Анатольевич — *д.м.н., профессор, руководитель отдела разработки и внедрения высокотехнологичных методов лечения ФГБУ «СПб НИИ ЛОР» Минздрава России; 190013, Россия, г. Санкт-Петербург, ул. Бронницкая, д. 9; ORCID iD 0000-0003-2977-2656.*
Хамгушкеева Наталия Николаевна — *к.м.н., научный сотрудник отдела разработки и внедрения высокотехнологичных методов лечения ФГБУ «СПб НИИ ЛОР» Минздрава России; 190013, Россия, г. Санкт-Петербург, ул. Бронницкая, д. 9; ORCID iD 000-0002-4276-651X.*
Контактная информация: *Хамгушкеева Наталия Николаевна, e-mail: nataliyalor@gmail.com.*
Прозрачность финансовой деятельности: *никто из авторов не имеет финансовой заинтересованности в представленных материалах и методах.*
Конфликт интересов *отсутствует.*
Статья поступила *14.07.2021.*
Поступила **после рецензирования** *06.08.2021.*
Принята в печать *31.08.2021.*

ABOUT THE AUTHORS:

Igor A. Anikin — *Dr. Sc. (Med.), Professor, Head of the Department of Development and Implementation of High-Tech Treatment Methods, Saint-Petersburg Research Institute of Ear, Throat, Nose and Speech; 9, Bronnitskaya str., St. Petersburg, 190013, Russian Federation; ORCID iD 0000-0003-2977-2656.*
Natalia N. Khamgushkeeva — *C. Sc. (Med.), Researcher of the Department of Development and Implementation of High-Tech Treatment Methods, Saint-Petersburg Research Institute of Ear, Throat, Nose and Speech; 9, Bronnitskaya str., St. Petersburg, 190013, Russian Federation; ORCID iD 000-0002-4276-651X.*
Contact information: *Natalia N. Khamgushkeeva, e-mail: nataliyalor@gmail.com.*
Financial Disclosure: *no authors have a financial or property interest in any material or method mentioned.*
There is no **conflict of interests**.
Received *14.07.2021.*
Revised *06.08.2021.*
Accepted *31.08.2021.*