Особенности течения вторичной легочной гипертензии у ребенка с экстремально низкой массой тела при рождении

Профессор Н.С. Черкасов[1], к.м.н. Е.С. Трунцова[1], к.м.н. И.А. Аверина[2]

[1]ФГБОУ ВО Астраханский ГМУ Минздрава России
[2]ГБУЗ АО «ОДКБ им. Н.Н. Силищевой», Астрахань

РЕЗЮМЕ

Легочная артериальная гипертензия (ЛАГ) — гетерогенное, часто многофакторное состояние, которое может быть как самостоятельной, изолированной патологией, так и осложнением большого спектра заболеваний, включая врожденные пороки сердца, обструктивную легочную патологию и др. У детей первых месяцев жизни, особенно рожденных с экстремально низкой массой тела, ведущее место занимает вторичная легочная гипертензия, которую часто недооценивают. Несмотря на оптимизацию сроков ИВЛ, рациональное использование сурфактанта, сохраняется высокий риск летальности, обусловленный среди прочего прогрессирующей легочной гипертензией. Более 30% случаев ЛАГ связано с патологией органов дыхания, прежде всего с бронхолегочной дисплазией. Одной из основных причин ЛАГ является артериальная гипоксемия вследствие гиповентиляции. Давление в легочной артерии зависит от изменений легочного кровотока из-за повреждения эндотелия легочных сосудов, что приводит к нарушению синтеза провоспалительных веществ и способствует вазоконстрикции, увеличению легочного сосудистого сопротивления. Целью работы является акцентирование внимания на этой проблеме педиатров, детских кардиологов и пульмонологов, т. к. диагностика ЛАГ в начальной стадии зависит от знаний специалистов об этой патологии, не имеющей ранних специфических проявлений. В статье приводится клинический случай тяжелой легочной гипертензии на фоне сочетания врожденного порока сердца и бронхолегочной дисплазии у ребенка с экстремально низкой массой при рождении. Своевременная диагностика ЛАГ и комплексный характер лечения привели к улучшению состояния здоровья ребенка и стабилизации ЛАГ с тенденцией к значительному снижению показателей.

Ключевые слова: *дети, легочная артериальная гипертензия, бронхолегочная дисплазия, врожденный порок сердца, экстремально низкая масса тела.*

Для цитирования: *Черкасов Н.С., Трунцова Е.С., Аверина И.А. Особенности течения вторичной легочной гипертензии у ребенка с экстремально низкой массой тела при рождении. РМЖ. Медицинское обозрение. 2019;8:52–55.*

ABSTRACT

Secondary pulmonary hypertension in a baby with extremely low birth weight

N.S. Cherkasov[1], E.S. Truntsova[1], I.A. Averina[2]

[1]Astrakhan State Medical University
[2]N.N. Silishcheva Regional Children's Clinical Hospital, Astrakhan

Pulmonary arterial hypertension (PAH) is a heterogeneous, often multifactorial disease. PAH can be an individual disorder or aggravate multiple conditions including congenital heart disease, obstructive lung disease etc. Secondary pulmonary hypertension (which is often underestimated) has a leading role in babies in the first months of life, in particular, in those with extremely low birth weight. Despite optimal artificial lung ventilation time and adequate use of surfactant, these babies are at higher risk of death due to the progressive pulmonary hypertension. More than 30% of PAH cases are the result of respiratory disorders, first of all, bronchopulmonary dysplasia. Arterial hypoxemia resulting from hypoventilation is one of the most common causes of PAH. Pulmonary artery pressure depends on the alteration of pulmonary blood flow due to the pulmonary vessel endothelial dysfunction which reduces the synthesis of anti-inflammatory substances, promotes vasoconstriction, and increases pulmonary vascular resistance. The aim of this paper is to highlight the importance of PAH to pediatricians, pediatric cardiologists and pulmonologists since early diagnosis of PAH is determined by expert's knowledge of this disorder with no early specific manifestations. The paper describes case history of severe pulmonary hypertension in a baby with extremely low birth weight and combined congenital heart disease and bronchopulmonary dysplasia. Early diagnosis and complex treatment for PAH have improved baby health and parameters and stabilized PAH.

Keywords: *children, pulmonary arterial hypertension, bronchopulmonary dysplasia, congenital heart disease, extremely low birth weight.*

For citation: *Cherkasov N.S., Truntsova E.S., Averina I.A. Secondary pulmonary hypertension in a baby with extremely low birth weight. RMJ. Medical Review. 2019;8:52–55.*

Актуальность

Легочная артериальная гипертензия (ЛАГ) — это гетерогенное, часто многофакторное состояние, которое может быть как самостоятельной, изолированной патологией, так и осложнением большого спектра заболеваний, включая врожденные пороки сердца, бронхолегочную дисплазию (БЛД), бронхиальную астму, генетические и хромосомные болезни, заболевания соединительной ткани и другую патологию. По различным оценкам, распространенность ЛАГ в детском возрасте редкая, примерно 2–16 случаев на 1 млн

детского населения. Однако в некоторых группах риска эта патология встречается во много раз чаще [1, 2]. Значительная часть, более 30% случаев, ЛАГ связана с патологией органов дыхания, в т. ч. с БЛД [3, 4]. Следует признать, что распространенность легочной гипертензии часто недооценивают. Обычно она расценивается как продолжительный динамический процесс, который может проявиться только на поздних стадиях хронического бронхолегочного заболевания. Начальная стадия ЛАГ протекает с небольшим, часто интермиттирующим увеличением давления в легочной артерии, которое не требует значительного усиления работы правого желудочка и, как правило, не имеет ранних клинических проявлений [5, 6]. Поэтому диагностика ЛАГ в начальной стадии зависит от многих факторов, включая возраст пациента, тяжесть сопутствующей патологии, тип поражения сердца и, в первую очередь, от информированности специалистов об этой патологии, встречающейся в самом раннем детском возрасте.

У детей первых месяцев жизни ведущее место отводится вторичной легочной гипертензии [7]. Наиболее выраженные изменения легочной гемодинамики у младенцев, как правило, имеются при БЛД, хроническом бронхиолите и другой хронической обструктивной патологии легких [8–10]. У пациентов с БЛД легочная гипертензия может быть связана с перемежающейся хронической гипоксией, гиперкапнией, повреждением ткани легкого и воздухоносных путей, диастолической дисфункцией, задержкой роста сосудов и стенозом легочных вен [11]. Одной из основных причин является артериальная гипоксемия вследствие гиповентиляции. Давление в легочной артерии зависит от изменений легочного кровотока из-за повреждения эндотелия легочных сосудов. Дисфункция эндотелия этих сосудов приводит к нарушению синтеза простагландинов и простациклина, а также к выраженному повышению продукции тромбоксана и эндотелина-1 на фоне существенного уменьшения образования оксида азота. Эти нарушения способствуют дополнительной вазоконстрикции, увеличению легочного сосудистого сопротивления, и ЛАГ принимает хронический характер [12].

Как описали еще в прошлом веке W.J. Northway et al. (1967), БЛД может возникать после длительной искусственной вентиляции легких (ИВЛ) и кислородотерапии преимущественно у недоношенных новорожденных. Однако за последние годы на фоне успехов и достижений перинатологии проблема выхаживания недоношенных детей, особенно рожденных с экстремально низкой массой тела (ЭНМТ), стала еще более актуальной в силу высокой летальности в неонатальном периоде. В этом периоде у детей с низкой массой тела при рождении риск летальности усугублен развитием таких заболеваний, как сепсис, врожденные инфекции, пневмонии и БЛД, распространенность которой значительно варьирует, по данным различных источников, и составляет до 30% среди детей, получавших ИВЛ, особенно длительную [13]. Частота развития БЛД у новорожденных имеет обратную корреляцию с массой тела при рождении и зависит от сроков и режимов проведения ИВЛ и кислородотерапии. Хочется подчеркнуть, что у детей с ЭНМТ тяжесть изменений сердечно-сосудистой системы и БЛД, а также прогрессирование ретинопатии, как правило, являются звеньями одной цепи, в основе которой лежит глубокая морфофункциональная незрелость органов и систем [14, 15].

В современных условиях, несмотря на оптимизацию сроков ИВЛ, рациональное использование сурфактанта, сохраняется высокий риск летальности, обусловленный, в частности, прогрессирующей легочной гипертензией. Наряду с этим встречаются случаи ЛАГ, при которых можно достичь менее тяжелого течения заболевания и при своевременной корригирующей терапии получить исход в виде значительного улучшения или даже выздоровления. По-прежнему ощущается нехватка данных по индивидуальному подходу и оптимальному ведению детей с легочной гипертензией [1, 16]. Все это обусловливает актуальность проблемы ранней диагностики и адекватного лечения детей с ЛАГ на фоне БЛД и врожденных пороков сердца.

Клиническое наблюдение

С целью акцентирования внимания на этой проблеме педиатров, детских кардиологов и пульмонологов приводим интересный клинический случай течения ЛАГ на фоне сочетания БЛД и врожденного порока сердца у ребенка с ЭНМТ при рождении.

Ребенок А. женского пола, от 1-й беременности, протекавшей с угрозой прерывания в первой и второй половине, рожден от 1-х преждевременных родов на 26-й нед. гестации, путем операции «кесарево сечение», с массой 870 г и длиной 34 см, с оценкой по шкале Апгар 4/6 баллов.

С первых часов жизни у девочки отмечалось тяжелое состояние с проявлением синдрома дыхательных расстройств. Проводились реанимационные мероприятия с применением ИВЛ, кислородотерапии, заместительная терапия сурфактантом, режим кувеза. На 2-е сут жизни выявлен гемодинамически значимый открытый артериальный проток (ОАП), применен ибупрофен внутривенно 3 дозы по обычной схеме, без положительного эффекта. В динамике проявления сердечной недостаточности нарастали. В связи с этим ребенок получал сердечные гликозиды, дофаминомиметики, β-адреномиметики (допамин, дигоксин, добутамин). На этой терапии состояние несколько стабилизировалось, хотя оставалось тяжелым. Отмечалась стойкая дыхательная недостаточность III степени, с 3-х сут отмечены анемия (Hb 102 г/л), гематурия, аускультативно в легких выслушивались мелкопузырчатые хрипы и крепитация с обеих сторон. На 8-е сут жизни выявлены рентгенологические изменения в виде двустороннего снижения пневматизации за счет нежных инфильтративных затенений в обоих легких с усилением бронхососудистого рисунка за счет интерстициального компонента (рис. 1), лейкоцитоз ($21{,}0\times10^9$/л), имелась отрицательная динамика в анализах крови на 1-й нед. жизни (нарастание лейкоцитоза, СОЭ, снижение гемоглобина).

Был выставлен диагноз: Неонатальная пневмония, двусторонняя, очаговая, тяжелой степени тяжести, стадия инфильтрации. ДН III степени. Микробиологический посев из зева и эндотрахеального аспирата выявил *Klebsiella pneumoniae*. Кроме того, у ребенка с отягощенным акушерским анамнезом, артериитом и флебитом пупочных сосудов, анемией, пневмонией регистрировались признаки SIRS (тромбоцитопения, нарушение терморегуляции, воспалительные изменения в крови), которые предполагали ведение его как угрожаемого по неонатальному сепсису. В связи с множеством заболеваний девочка получала комплексную терапию (в т. ч. антибактериальную) и продолжала длительно находиться на ИВЛ (FiO_2 0,45; f 40 в 1 мин;

pip. 19 мм в. ст.; SaO_2 90–92%). Периодически предпринимались попытки снизить параметры ИВЛ, однако из-за стойкой гиперкапнии (pCO_2 55 мм рт. ст.) и гипоксии (pO_2 24 мм рт. ст.), ацидоза, по данным кислотно-щелочного состава крови (лактат 1,1 ммоль/л; $cHCO_3$ 38,2 ммоль/л; BE 12,3 ммоль/л), низких показателей сатурации кислорода экстубировать ребенка не удавалось.

С 28-го дня жизни в соответствии с комплексом критериев [14] был выставлен диагноз: Бронхолегочная дисплазия недоношенных, новая форма, тяжелой степени. Основным моментом для постановки диагноза стала потребность в кислороде концентрацией более 21% на 28-е сут жизни, кислородозависимость в 36 нед. постконцептуального возраста свидетельствовала о тяжелом течении БЛД. На компьютерной томограмме были выявлены основные признаки БЛД — фиброзные тяжи, «матовое стекло», буллезные вздутия (рис. 2). По поводу заболевания ребенок получал терапию ингаляционным глюкокортикостероидом (ИГКС) будесонидом в дозе 1,0 мг/сут, муко- и бронхолитическую терапию через небулайзер (амброксол, фенотерол, ипратропия бромид).

В возрасте 2,5 мес. жизни подтвержден диагноз: Врожденный порок сердца (ВПС): ОАП. На ЭХО-КГ: ОАП 3,5 мм со сбросом крови в легочную артерию с градиентом 4 мм рт. ст., аневризма межпредсердной перегородки (АМПП) и открытое овальное окно 3,5 мм со сбросом крови справа налево, высокая ЛАГ 89 мм рт. ст. с расширением правого предсердия (ПП) (рис. 3).

На ЭКГ выявлялись признаки перегрузки ПП. Рентгенографически: признаки расширения правых отделов сердца. В гемограмме: анемия Hb 90 г/л, Эр 3,88 × 10^{12}/л, ЦП 0,9, лейкоцитарная формула без признаков воспаления. Глюкоза крови составляла 5,0 ммоль/л, креатинин 51,5 ммоль/л, АЛТ 0,5 мкмоль/л, АСТ 0,94 мкмоль/л. В возрасте 3,5 мес. в Федеральном центре сердечно-сосудистой хирургии (Астрахань) проведена операция по поводу ОАП (лигирование). Ранний послеоперационный период прошел без осложнений.

По поводу выявленной патологии ВПС + ЛАГ ребенок получал комплексную терапию, включающую кислородотерапию, диуретики (спиронолактон под контролем креатинина и калия), силденафил (в дозе 3,5 мг × 4 р./сут), дигоксин в поддерживающей дозе (10 мг/кг/сут), добутамин (1,5 мкг/кг/мин). Состояние ребенка стабилизировалось, одышка уменьшилась, улучшился аппетит, и девочка начала прибавлять в массе тела от 350 г и более за неделю.

Выставлен диагноз: Глубокая недоношенность (26 нед. гестации). БЛД недоношенных, новая форма, тяжелой степени тяжести, дыхательная недостаточность II степени. ВПС: ОАП, сердечная недостаточность IIA стадии, ФК II, малая аномалия развития сердца: открытое овальное окно. Последствия гипоксического поражения ЦНС, синдром угнетения. Ранняя анемия недоношенных средней степени тяжести. Ретинопатия сетчатки обоих глаз III стадии, активная фаза.

Далее на фоне лечения и положительной клинико-лабораторной динамики (прирост весоростовых показателей, отсутствие воспалительных изменений в гемограмме, отрицательные показатели СРБ и ПКТ, отсутствие патологических отклонений остальных биохимических показателей, улучшение показателя SaO_2: 94–95%) на 65-й день жизни ребенок был экстубирован и переведен на самостоятельное дыхание. Ингаляционная терапия по поводу тяжелой БЛД ИГКС (будесонидом) была продолжена в прежнем объеме.

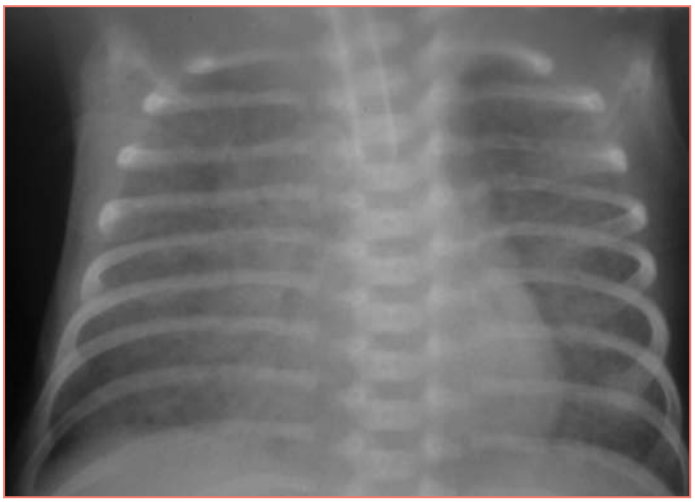

Рис. 1. Рентгенограмма органов грудной клетки (прямая проекция) на 80-е сут жизни. (Из архива Е.С. Трунцовой)

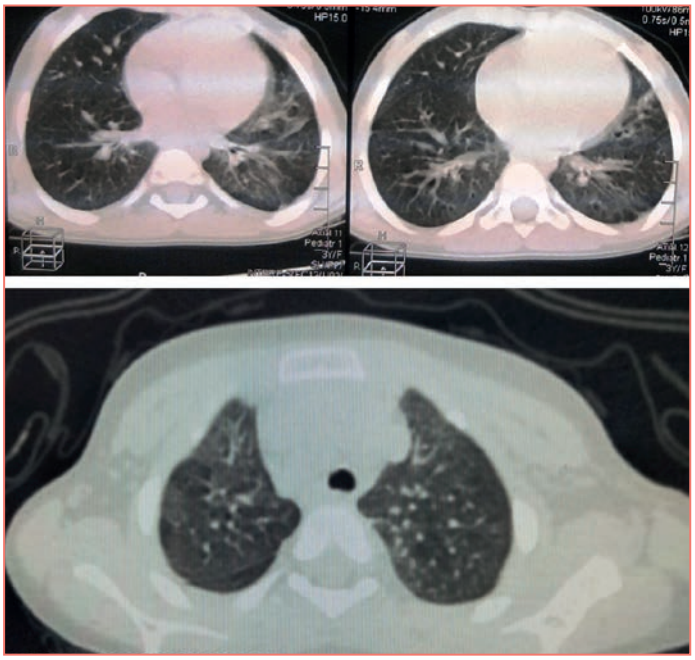

Рис. 2. Компьютерная томография органов грудной клетки. Срезы с признаками БЛД: фиброзные тяжи, «матовое стекло», буллезные вздутия. (Из архива Е.С. Трунцовой)

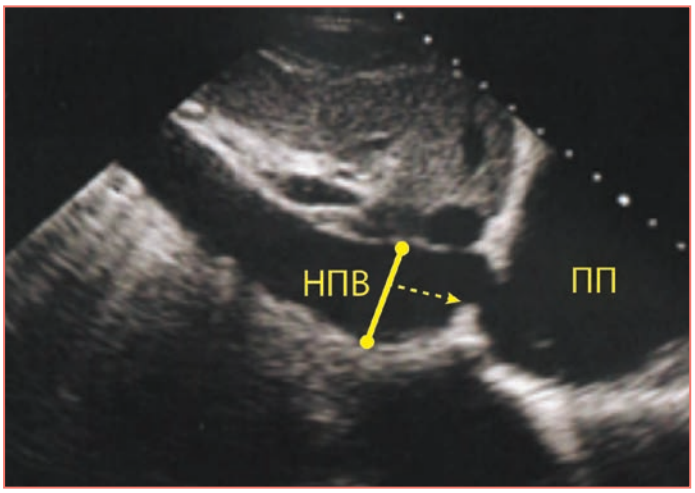

Рис. 3. Эхокардиографическая картина расширения правого предсердия. (Из архива профессора Н.С. Черкасова)

На фоне стабилизации состояния в возрасте 5 мес. проведено оперативное лечение ретинопатии недоношенных (в Санкт-Петербургском государственном педиатрическом медицинском университете Минздрава России, отделении патологии новорожденных и детей грудного возраста). После операции в динамике у ребенка сохранялась стойкая дыхательная недостаточность (ЧДД 42–44, при беспокойстве до 85 в минуту; SaO_2 90–94%), с которой связана продолжительная кислородная поддержка, общая продолжительность получения воздушно-кислородной смеси составила около 6 мес.

Амбулаторно ребенок наблюдался у педиатра, пульмонолога, кардиолога с диагнозом: Бронхолегочная дисплазия недоношенных, новая форма, тяжелой степени тяжести, осложненная вторичной высокой легочной гипертензией (89 мм рт. ст.). Состояние после коррекции ВПС (лигирование ОАП, АМПП, открытое овальное окно, эктопическая хорда в полости левого желудочка). Парез левой голосовой связки. Последствия гипоксического поражения ЦНС. Задержка физического и моторного развития. Ретинопатия сетчатки обоих глаз III стадии, активная фаза (оперативное лечение: транспупиллярная лазеркоагуляция сетчатки). Анемия недоношенных средней степени. Белково-энергетическая недостаточность III степени.

На протяжении первого года жизни ребенок имел крайне низкое физическое развитие, дисгармоничное за счет дефицита массы (в 1 год масса 6,0 кг и длина тела 58 см) -6,2SD и -3,2SD по росту и массе соответственно [17]. Обращали на себя внимание повышенная слабость, утомляемость, сухой кашель в течение дня, периодически стридорозное дыхание, одышка в покое смешанного характера от 65 дыхательных движений в минуту в покое, ремиссии и до 82 в минуту в периоды обострения БЛД. Сатурация кислородом в периферической крови при пульсоксиметрии составляла 90–95%. За период наблюдения наиболее тяжелое ухудшение состояния отмечалось дважды в возрасте 6 мес. и 8 мес., что было связано с респираторными инфекциями.

Девочка получала базисную терапию БЛД препаратом будесонид в дозе 1,0 мг/сут с момента установления диагноза непрерывно в течение 6 мес., затем 0,5 мг 1 р./сут в течение 6 мес. В период обострения заболевания доза ИГКС увеличивалась до 2,0 мг/сут, для купирования одышки применялся ипратропия бромид в дозе 0,075 мг (до 6 капель).

При амбулаторном лечении по поводу легочной гипертензии был продолжен курс силденафила в дозе 4 мг/кг/сут × 4 р./сут в течение 2 нед., затем 1 мг/кг/сут в течение 6 мес., спиронолактон 2 мг/кг × 2 р./сут.

За время наблюдения в течение 1 года систолическое давление в легочной артерии (СДЛА) имело положительную динамику. На ЭКГ регистрировался синусовый ритм, миграция водителя ритма, электрическая ось сердца резко отклонена вправо, â=+150°, ЧСС 120–150 в минуту, PQ 0,1. На ЭХО-КГ отмечается: состояние после лигирования ОАП, проток закрыт герметично, пограничные размеры правых камер сердца (правый желудочек 1,77 см; ПП 1,76 см). Глобальная сократимость левого желудочка не нарушена. Фракция выброса SF 60%. Эктопическая хорда в полости левого желудочка. Митральная регургитация 0–I степени. Трикуспидальная регургитация I степени. Легочная артерия 1,46 см, СДЛА 46 мм рт. ст. Перикард без особенностей. Максимальный градиент давления на Ао 8,1 мм рт. ст. Сатурация O_2 94%.

На фоне лечения отмечена положительная динамика СДЛА с 89 до 46 мм рт. ст., клинические признаки ЛАГ значительно уменьшились, сохраняются признаки БЛД и последствия гипоксического поражения ЦНС, задержки физического и психомоторного развития, перенесенной коррекции ВПС.

Заключение

Таким образом, данный клинический случай демонстрирует развитие легочной гипертензии на фоне БЛД и врожденного порока сердца у ребенка с экстремально низкой массой тела. Авторы пытались акцентировать внимание педиатров, детских кардиологов и пульмонологов на проблеме ЛАГ, которая расценивалась как вторичная, ассоциированная с двумя основными тяжело протекающими заболеваниями. На фоне комплексного адекватного лечения БЛД, своевременной коррекции ВПС (ОАП) и терапии ЛАГ (силденафилом) к концу первого года жизни наступила положительная динамика в течении БЛД, врожденного порока сердца, в физическом развитии ребенка, и ЛАГ приобрела стабильное течение с тенденцией к дальнейшему снижению СДЛА.

Литература

1. Миклашевич И.М., Школьникова М.А., Горбачевский С.В. и др. Современная стратегия терапии легочной гипертензии у детей. Кардиоваскулярная терапия и профилактика. 2018;17(2):101–124. DOI: 10.15829/1728-8800-2018-2-101-124. [Miklashevich I.M., Shkolnikova M.A., Gorbachevskii S.V. et al. Modern strategy for the treatment of pulmonary hypertension in children. Cardiovascular therapy and prevention. 2018;17(2):101-124. DOI: 10.15829/1728-8800-2018-2-101-124 (in Russ.)].
2. Hansmann G., Hoeper M.M. Registres paediatric pulmonary hypertension. Eur Respir Journ. 2013;42:580–583. DOI: 10.1183/09031936.00065713.
3. Овсянников Д.Ю., Дегтярева Е.А. Легочная гипертензия и «легочное сердце» — осложнения бронхолегочной дисплазии. Вопросы диагностики в педиатрии. 2013;4:5–13. [Ovsyannikov D. Yu., Degtyareva E.A. Pulmonary hypertension and «pulmonary heart» is complication of bronchopulmonary dysplasia. Questions of diagnostics in pediatrics. 2013;4:5–13 (in Russ.)].
4. Rosenzweig E.B., Abman S.H., Adatia I. et al. Paediatric pulmonary arterial hypertension: updates on definition, classification, diagnostics and management. Eur Respir Journ. 2019;53:1801916. DOI: 10.1183/13993003.01916-2018.
5. Авдеев С.Н., Царева Н.А., Гайсин И.Р. Комбинированная терапия — новый стандарт лечения легочной артериальной гипертензии. Терапевтический архив. 2018;3:72–80. [Avdeev S.N., Tsareva N.A., Gaisin I.R. Combination therapy is a new standard for the treatment of pulmonary arterial hypertension. Therapeutic archive. 2018;3:72–80 (in Russ.)].
6. Агапитов Л.И., Белозеров Ю.М., Мизерницкий Ю.Л. Хроническое легочное сердце у детей. М.: ГЭОТАР-Медиа; 2014. [Agapitov L.I., Belozerov Yu.M., Mizernickij Yu.L. Chronic pulmonary heart in children. M.: GEOTAR-Media; 2014 (in Russ.)].
7. Лебедева О.В., Черкасов Н.С. Клинико-иммунологические аспекты тяжелой бронхолегочной дисплазии у новорожденных с очень низкой и экстремально низкой массой тела. Астраханский медицинский журнал. 2014;9(2):127–133. [Lebedeva O.V., Cherkasov N.S. Clinical and immunological aspects of severe bronchopulmonary dysplasia in newborns with very low and extremely low body mass. Astrakhan Medical Journal. 2014;9(2):127–133 (in Russ.)].
8. Старевская С.В. Рентгенологические, эндоскопические и функциональные нарушения у детей с заболеваниями органов дыхания, осложненными дыхательной недостаточностью. Педиатрия. Журнал им. Г.Н. Сперанского. 2015;94(4):36–42. [Starevskaya S.V. Radiological, endoscopic and functional disorders in children with respiratory diseases complicated by respiratory failure. Pediatrics. Journal named after G.N. Speransky. 2015;94(4):36–42 (in Russ.)].
9. Перлей В.Е., Бойцова Е.В., Богданова А.В. Состояние легочно-сердечной гемодинамики у детей с хроническим бронхиолитом по данным эходопплеркардиографии. Педиатрия. Журнал им. Г.Н. Сперанского. 2004;83(6):30–34. [Perlei V.E., Boitsova E.V., Bogdanova A.V. State of pulmonary cardiac hemodynamics in children with chronic bronchiolitis according to Doppler Cardiography. Pediatrics. Journal named after G.N. Speransky. 2004;83(6):30–34 (in Russ.)].
10. Спичак Т.В. Облитерирующий бронхиолит в детском возрасте — это болезнь или синдром? Педиатрия. Журнал им. Г.Н. Сперанского. 2016;95(4):124–130. [Spichak T.V. Obliterating bronchiolitis in childhood: is it a disease or a syndrome? Pediatrics. Journal named after G.N. Speransky. 2016;95(4):124–130 (in Russ.)].

Полный список литературы Вы можете найти на сайте http://www.rmj.ru