Местная терапия острого тонзиллофарингита

Профессор С.А. Карпищенко, к.м.н. О.М. Колесникова

ФГБОУ ВО ПСПбГМУ им. И.П. Павлова Минздрава России, Санкт-Петербург

РЕЗЮМЕ

Боль в горле и острый тонзиллофарингит составляют более 2% и 5% причин всех амбулаторных обращений за первичной медицинской помощью у взрослых и детей соответственно. Бактериальное инфицирование может происходить первично или вторично, в результате присоединения патогенной микрофлоры на фоне вирусной инфекции или за счет усиления роста условно-патогенной микрофлоры, которая всегда присутствует в ЛОР-органах. Терапия местными средствами — один из ключевых этапов лечения острого тонзиллофарингита. Согласно клиническим рекомендациям показана местная терапия в виде полосканий, таблеток для рассасывания и спреев. Комбинированная местная терапия должна включать полоскание горла, что позволяет механически смывать патогены, сформированные налеты со скоплением патогенов и частички пищи, которые могут быть источником инфицирования уже воспаленной слизистой оболочки глотки. При использовании для местной терапии противомикробных препаратов следует отдавать предпочтение тем препаратам, к которым медленно развивается устойчивость и которые имеют благоприятный профиль безопасности. Приводится клиническое наблюдение пациентки с острым тонзиллофарингитом, у которой назначение местного антимикробного средства (нитрофурала) позволило быстро облегчить симптомы заболевания и исключить прием системного антибактериального препарата.

Ключевые слова: *острый тонзиллофарингит, тонзиллит, антибиотикорезистентность, антибиотикотерапия, нитрофурал, клинические рекомендации.*

Для цитирования: *Карпищенко С.А., Колесникова О.М. Местная терапия острого тонзиллофарингита. РМЖ. 2022;2:50–54.*

ABSTRACT

Topical therapy of acute tonsillopharyngitis

S.A. Karpischenko, O.M. Kolesnikova

Pavlov First Saint-Petersburg State Medical University, Saint-Petersburg

Sore throat and acute tonsillopharyngitis account for more than 2% and 5% of the causes of all outpatient seeking for primary care in adults and children, respectively. Bacterial infection can occur primarily or secondarily, as a result of the pathogenic microflora overlay during viral infection or by increasing the opportunistic microflora growth, in the ENT organs. Topical therapy is one of the key stages in the treatment of acute tonsillopharyngitis. The clinical recommendations recommend topical therapy in the form of rinses, orodispersible tablets and sprays. Topical therapy can be combined, including a stage of gargarism, which allows to mechanically wash off pathogens, formed plaque with pathogen accumulation and food particles (infection source of the already inflamed pharyngeal mucosa. When choosing antimicrobials for topical therapy, preference should be given to those with a low-resistance potential, as well as with a favorable safety profile. The authors cite a clinical case of a female patient with acute tonsillopharyngitis. The prescription of a topical antimicrobial agent (nitrofural) allowed to quickly alleviate the disease symptoms and prevent the use of a systemic antibacterial drug.

Keywords: *acute tonsillopharyngitis, tonsillitis, antibiotic resistance, antibiotic therapy, nitrofural, clinical recommendations.*

For citation: *Karpischenko S.A., Kolesnikova O.M. Topical therapy of acute tonsillopharyngitis. RMJ. 2022;2:50–54.*

Введение

Боль в горле и острый тонзиллофарингит составляют более 2% и 5% причин всех амбулаторных обращений за первичной медицинской помощью у взрослых и детей соответственно [1]. Пик заболеваемости приходится на конец зимы — начало весны. До 80% случаев вызваны вирусными агентами, а остальные — бактериальные и, реже, грибковые инфекции. Острый тонзиллофарингит — это клинический диагноз. Дифференциальная диагностика между бактериальными и вирусными причинами может быть затруднена, однако это имеет решающее значение для предотвращения необоснованного использования антибиотиков.

Острый тонзиллофарингит: подходы к диагностике и лечению

Острый тонзиллофарингит чаще имеет вирусную этиологию. Наиболее распространенными возбудителями являются риновирус, респираторно-синцитиальный вирус, аденовирус и коронавирус. Они обычно имеют низкую вирулентность и редко приводят к осложнениям. Другие возбудители, такие как вирус Эпштейна — Барр, цитомегаловирус, ВИЧ, вирусы гепатита А, краснухи, также могут вызывать тонзиллофарингит. Вирусный тонзиллофарингит обычно проходит самостоятельно с минимальными последствиями, бактериальные и грибковые инфекции чаще протекают более тяжело.

Бактериальный тонзиллит может быть вызван как аэробными, так и анаэробными возбудителями. Бактериальные инфекции обычно вызываются β-гемолитическим стрептококком группы А, но также могут быть выделены *Staphylococcus aureus, Streptococcus pneumoniae и Haemophilus influenzae*. Бактериальное инфицирование может происходить первично или вторично, в результате присоединения патогенной микрофлоры на фоне вирусной инфекции или за счет усиления роста условно-па-

тогенной микрофлоры, которая всегда присутствует в ЛОР-органах. У невакцинированных пациентов *Corynebacterium diphtheriae*, вызывающая дифтерию, также заслуживает рассмотрения в качестве этиологического фактора. У сексуально активных пациентов в качестве дополнительных причин возможны ВИЧ, сифилис, гонорея и хламидиоз. Туберкулез также связан с рецидивирующим тонзиллитом, и клиницисты должны оценивать такие риски. *Streptococcus pyogenes* — стрептококк группы А — возбудитель 30% и 15% случаев боли в горле у детей и взрослых соответственно. Инфекции, вызванные стрептококком группы А, могут иметь опасные для жизни осложнения. По данным разных авторов, осложнения встречаются в 0,015–1,4% случаев [2, 3]. Их можно разделить на негнойные (острая ревматическая лихорадка, гломерулонефрит, детские аутоиммунные нервно-психические расстройства, ассоциированные со стрептококковыми инфекциями) и гнойные (паратонзиллярный абсцесс, септический тромбофлебит яремной вены) осложнения, требующие неотложной медицинской помощи.

Симптомы острого тонзиллита включают лихорадку, воспаление миндалин, боль в горле и болезненную лимфаденопатию шеи. Пациенты могут также отмечать дисфагию, вторичную по отношению к отеку миндалин.

В обследование пациентов входит тщательный сбор анамнеза и физикальное обследование ротоглотки. Врач должен уточнить у пациента наличие вакцинации от дифтерии, брюшного тифа, особенно в случае недавнего посещения эпидемически неблагоприятных регионов, а также иметь в виду, что некоторые венерические заболевания тоже протекают с явлениями острого тонзиллофарингита и требуют специфической диагностики. Визуализация миндалин имеет первостепенное значение, и такие особенности, как отек, эритема и наличие налета на миндалинах, необходимо фиксировать в первичной документации. Увеличение миндалин, препятствующее осмотру задней части ротоглотки и способности справляться с выделениями и защищать дыхательные пути, должно насторожить врача, чтобы предпринять меры для дальнейшей визуализации и обеспечить проходимость дыхательных путей. При отсутствии прямой визуализации отклонение небного язычка должно вызвать подозрение о наличии у пациента развивающегося осложнения (паратонзиллита или паратонзиллярного абсцесса).

Оценка тяжести тонзиллита у большинства пациентов включает физикальное обследование, стратификацию риска на основании подсчета баллов и экспресс-тестирование на антигены или исследование мазка из зева [3]. Визуализация редко требуется при неосложненных инфекциях. Оценка должна начинаться с тщательного сбора анамнеза и физикального осмотра, информация может быть использована для расчета оценки Centor. В этой системе оценки используются всего 4 критерия: наличие лихорадки, увеличение миндалин и/или экссудата, шейная лимфаденопатия и отсутствие кашля. Наличие каждого признака оценивается в 1 балл. Критерии Centor были обновлены, чтобы включить возрастную модификацию: при этом прибавляется дополнительный балл для возрастных групп от 3 до 15 лет и вычитается 1 балл для пациентов в возрасте 45 лет и старше (табл. 1). Оценка в баллах определяет тактику ведения пациента (табл. 2).

Таблица 1. Критерии оценки для назначения антибактериальной терапии [3]

Критерий	Баллы
Лихорадка >38 °С	1
Отсутствие кашля	1
Передний шейный лимфаденит	1
Отек миндалин или наличие экссудата на миндалинах	1
Возраст от 3 до 14 лет	1
Возраст от 15 до 44 лет	0
Возраст >44 лет	-1

Пациентам, набравшим 0 баллов или 1 балл, дальнейшее тестирование или антибиотикотерапия не требуются. У пациентов, набравших от 2 до 3 баллов, возможно проведение экспресс-тестов на β-гемолитический стрептококк группы А (БГСА) и посев из зева. Относительно пациентов с 4 баллами и более следует рассмотреть возможность тестирования и эмпирической антибиотикотерапии.

Тестирование на БГСА может проводиться только с помощью посева из горла или в сочетании с экспресс-тестированием на антиген. При экспресс-тестировании на антигены важно отметить, что, хотя этот тест специфичен (от 88% до 100%), он не чувствителен (от 61% до 95%) и возможны ложноотрицательные результаты [4]. Если пациент относится к определенной социальной группе, клиницисты должны также рассмотреть возможность анализа мазков из зева на гонорею, хламидиоз и тестирования на ВИЧ.

Таблица 2. Тактика ведения пациента в зависимости от балльной оценки при остром тонзиллофарингите [3]

Балльная оценка	Вероятность наличия стрептококковой инфекции		Предлагаемая тактика ведения пациента	
	Пациенты от 15 лет	*Пациенты от 3 до 14 лет*	*Местное лечение*	*Назначение антибиотиков и тестирования*
0 баллов	7%	8%	Показано всем пациентам (например, полоскание нитрофуралом)	Отсутствие показаний к бактериологическому исследованию и/или назначению антибиотиков
1 балл	12%	14%		
2 балла	21%	23%	Показано всем пациентам (например, полоскание нитрофуралом)	Назначение антибиотиков по результатам экспресс-теста и/или бактериологического исследования
3 балла	38%	37%		
≥ 4 баллов	57%	55%	Показано всем пациентам (например, полоскание нитрофуралом)	Назначение антибиотиков на основании клинической картины

В редких случаях сифилис может вызвать тонзиллит, и для установления диагноза пациент может быть направлен на исследование соответствующих антител. При подозрении на инфекционный мононуклеоз можно рекомендовать исследование на выявление антител IgM к капсидному антигену вируса Эпштейна — Барр.

При осложненных инфекциях, в том числе у пациентов с нестабильными жизненными показателями, интоксикацией, неспособностью глотать, непереносимостью перорального приема пищи или тризмом, может потребоваться более тщательное обследование для исключения опасных причин, например КТ шеи с внутривенным контрастированием. Проводятся лабораторные исследования — общий анализ крови и анализ мочи.

У большинства пациентов тонзиллофарингит излечивается самостоятельно. Поскольку заболевание чаще бывает вирусной этиологии, основу лечения острого тонзиллита составляет поддерживающая терапия, включающая обезболивание и гидратацию. Госпитализация требуется редко. Лекарственные средства, такие как НПВП и противомикробные препараты для местного применения, могут облегчить симптомы. Часто общее самочувствие при остром тонзиллофарингите не сильно меняется, и требуется только местная терапия для облегчения симптомов и для предотвращения роста условно-патогенной бактериальной флоры, который неизбежен при воспалении слизистой оболочки глотки вирусного происхождения [5].

Терапия местными средствами — один из ключевых этапов лечения острого тонзиллофарингита. Согласно клиническим рекомендациям Минздрава России 2021 г. по лечению острого тонзиллофарингита рекомендуется местная терапия в виде полосканий, таблеток для рассасывания и спреев (уровень убедительности рекомендаций местной терапии — А, уровень достоверности доказательств — Ib), поскольку позволяет:

- быстро уменьшить выраженность болевого синдрома;
- уменьшить воспаление;
- профилактировать вторичное инфицирование поврежденной слизистой оболочки.

Комбинированная местная терапия должна включать полоскание горла, чтобы механически смывать патогены, сформированные налеты со скоплением патогенов и частички пищи, которые могут стать источником инфицирования уже воспаленной слизистой оболочки глотки. Местная терапия в виде таблеток для рассасывания и спреев обеспечивает противовоспалительный эффект, однако при их применении происходит проглатывание частиц инфицированных биопленок, пищи, налетов. Применение препаратов для полоскания в монотерапии или в комбинации с таблетками для рассасывания или спреем приводит к очищению слизистой оболочки глотки с последующим противовоспалительным действием уже на очищенную слизистую оболочку.

Местное лечение острого тонзиллофарингита имеет целью максимально быстро облегчить симптомы заболевания. Топические лекарственные препараты назначаются с 2,5 года — 3 лет. Детям препараты в виде спрея назначают с осторожностью из-за высокого риска развития ларингоспазма. Американское общество семейных врачей не рекомендует применение препаратов безрецептурного отпуска у детей до 4 лет [6]. Не рекомендуется также при боли в горле рутинно использовать местные средства в виде «втирания», «смазывания» миндалин, а также механически удалять налеты. При назначении местных препаратов, обладающих антисептическим действием, следует придерживаться разрешенной кратности приема и возрастных ограничений в связи с определенной токсичностью некоторых из них и учитывать возможность развития аллергических реакций [3].

Полоскание глотки местными препаратами с противомикробной активностью вызывает гибель бактерий, которые являются причиной воспаления, першения, боли в горле, и предотвращает рост условно-патогенной микрофлоры полости рта. Нитрофурал остается популярным при лечении боли в горле в виде полосканий, так как оказывает выраженное противомикробное действие и обладает благоприятным профилем безопасности. Однако приготовление раствора из прессованных таблеток нитрофурала требует горячей воды и физических усилий, чтобы растолочь таблетку в порошок и растворить ее. Компания «Авексима» выпустила на рынок удобный в использовании ФУРАЦИЛИН АВЕКСИМА в виде запатентованных таблеток шипучих, которые значительно упрощают приготовление раствора для полоскания: шипучая таблетка быстро растворяется в воде комнатной температуры. Препарат ФУРАЦИЛИН АВЕКСИМА обладает необходимыми свойствами:

- имеет широкий спектр действия против основных возбудителей тонзиллита и тонзиллофарингита;
- вызывает гибель бактерий: при полоскании раствор вымывает бактерии и налет со всей поверхности полости рта и горла;
- действует местно, не оказывает системных эффектов.

Особо следует отметить, что резистентность к действующему веществу (нитрофурал) развивается медленно и не достигает значительной степени, что позволяет многократно использовать препарат.

Безрецептурные средства от боли в горле, которые содержат антибиотики местного действия, широко доступны во всем мире для местного применения. Однако выяснилось, что применение данных препаратов приводит к возникновению перекрестной устойчивости и повышению минимально подавляющей бактериальные патогены концентрации и, соответственно, к антибактериальной резистентности [7].

У пациентов с высоким риском бактериального фарингита, установленного на основании критериев Centor и тестирования на антигены или исследования посевов из горла, в лечении часто используются антибиотики. *Streptococcus pyogenes* является наиболее частой причиной бактериального тонзиллита, и если назначение антибиотиков считается целесообразным, то предпочтительны препараты пенициллиновой группы. Пациентам с аллергией на пенициллины назначаются цефалоспорины или макролиды. Однако при рассмотрении вопроса об использовании антибиотиков врач должен взвесить все риски. Важно отметить, что большинство возбудителей тонзиллита относятся к здоровой флоре и не требуют полной ликвидации. Риски использования антибиотиков включают повышенную устойчивость к антибиотикам, желудочно-кишечные расстройства, диарею, инфекцию *Clostridium difficile* и затраты на лечение. Кроме того, хотя антибиотики могут уменьшить гнойные осложнения и продолжительность симптомов, их эффект невелик [8]. Польза от антибиотиков, скорее всего, будет

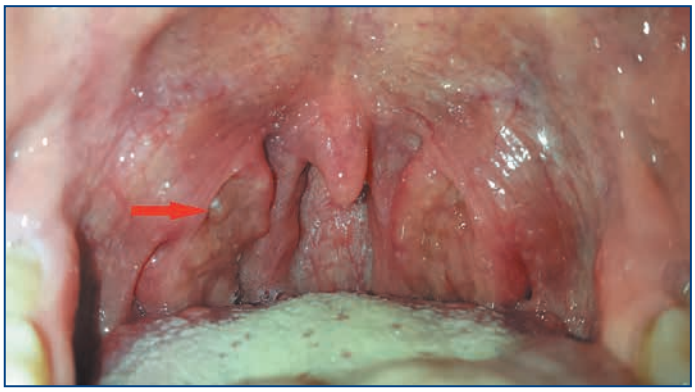

Рис. 1. Фарингоскопия пациентки К., 1-е сутки болезни до начала терапии

заметна при наличии осложнений, особенно ревматической болезни сердца, ревматической лихорадки, IgA-нефропатии [7]. Среди пациентов, которым не назначали антибиотики, у 40% симптомы исчезали к 3-му дню болезни, а у 80% — через неделю. В среднем антибиотики сокращали продолжительность симптомов на 16 ч [9]. Своевременная местная терапия острого тонзиллофарингита показала свою эффективность в одном из наших наблюдений.

Клиническое наблюдение

Пациентка К., 37 лет, обратилась с острой болью в горле, слабостью, интоксикацией, субфебрильной температурой до 37,3 °С, в первый день болезни. При осмотре отмечались гиперемия зева, отек и инфильтрация небных дужек, на правой небной миндалине начал формироваться белый тонкий налет (рис. 1). У пациентки отсутствовал кашель, определялась болезненность передних шейных лимфатических узлов. Оценка по шкале клинических критериев Centor составила 3 балла. Был взят мазок из зева на выявление БГСА. Учитывая выраженную интоксикацию, признаки воспаления небных миндалин и реакцию шейных лимфатических узлов, рассматривали вопрос о назначении системной антибактериальной терапии, однако пациентка категорически отказалась от приема антибиотика, ссылаясь на быстрое и сильное развитие у нее явлений дисбактериоза. Пациентке были разъяснены все риски и назначена только местная терапия в виде полосканий ФУРАЦИЛИН АВЕКСИМА 4 р/сут.

Повторный осмотр проведен спустя 4 сут от начала применения препарата. На фарингоскопической картине воспалительная реакция слизистой оболочки глотки стихла, налет на правой небной миндалине не определяется (рис. 2). Лимфатические узлы шеи безболезненные, не увеличены. Температуры, интоксикации нет. В мазках из зева БГСА не обнаружен, выявлен *Streptococcus viridans*, умеренный рост.

Фарингоскопическое исследование показало, что на фоне болезни стали формироваться бактериальные налеты, скорее всего, с усилением роста условно-патогенной флоры. Своевременное назначение местного антимикробного препарата позволило быстро облегчить симптомы

ФУРАЦИЛИН АВЕКСИМА

avexima
www.avexima.ru

ШИПУЧИЕ ТАБЛЕТКИ — легко растворить[1], удобно лечить

Широкий антибактериальный спектр[2]

Вымывает бактерии и налет со всей поверхности горла и полости рта

1. Патент №2533261 от 18.09.2013 2. ИМП (Фурацилин Авексима, таблетки шипучие, Нитрофурал 20 мг) ЛП-002980.

Реклама

ИНФОРМАЦИЯ ПРЕДНАЗНАЧЕНА ДЛЯ МЕДИЦИНСКИХ И ФАРМАЦЕВТИЧЕСКИХ РАБОТНИКОВ

Рис. 2. Фарингоскопическая картина у пациентки К. на 4-й день лечения

заболевания и исключить прием системного антибактериального препарата для купирования бактериального тонзиллофарингита.

Часто для лечения острого тонзиллофарингита применяется антибактериальная терапия, несмотря на то что в большинстве случаев он имеет вирусное происхождение и поддается самоизлечению за 7 дней [10]. Если лечение проводится по показаниям, то назначение антибактериальной терапии при острой боли в горле не должно превышать 10–20% всех случаев. Однако в действительности, по данным фармакоэпидемиологических исследований, антибиотики назначаются в 70% случаев острого тонзиллофарингита [11]. Многие клиницисты при остром тонзиллофарингите рекомендуют назначать местную противовоспалительную терапию и только при отсутствии эффекта через 3 дня рассматривать вопрос о назначении системной антибактериальной терапии [12].

Заключение

Терапия местными средствами — один из ключевых этапов лечения острого тонзиллофарингита. Необоснованное назначение антибактериальной терапии приводит к росту бактериальной резистентности, к борьбе с побочными явлениями и к сокращению антибактериальных препаратов из группы резерва. Для лечения острого тонзиллофарингита следует применять местные противомикробные средства, устойчивость к которым развивается медленно. Однако и при назначении системной антибактериальной терапии пациенту показана местная терапия для более быстрого купирования воспалительного процесса, так как клинический эффект от антибактериальной терапии может наступать только через сутки, в то время как больному необходимо облегчить боль в горле как можно быстрее, и этого можно добиться с помощью средств для топического применения. Рекомендуется отдавать предпочтение лекарственным препаратам для местного применения с благоприятным профилем безопасности.

Благодарность

Редакция благодарит компанию «Авексима» за оказанную помощь в технической редактуре настоящей публикации.

Литература

1. Sadeghirad B., Siemieniuk R.A.C., Brignardello-Petersen R. et al. Corticosteroids for treatment of sore throat: systematic review and meta-analysis of randomised trials. BMJ. 2017;358:j3887. DOI: 10.1136/bmj.j3887.
2. Sigra S., Hesselmark E., Bejerot S. Treatment of PANDAS and PANS: a systematic review. Neurosci Biobehav Rev. 2018;86:51–65. DOI: 10.1016/j.neubiorev.2018.01.001.
3. Клинические рекомендации. Острый тонзиллит и фарингит (острый тонзиллофарингит). 2021. [Clinical guidelines. Acute tonsillitis and pharyngitis. 2021 (in Russ.)].
4. Wilcox C.R., Moore M., Little P. Use of antibiotics for acute sore throat and tonsillitis in primary care. Br J Gen Pract. 2022;72(716):136–137. DOI: 10.3399/bjgp22X718793.
5. Колесникова О.М., Карпищенко С.А., Легкова Ю.В. Противовоспалительная терапия заболеваний глотки. Folia otorhinolaryngologiae et pathologiae respiratoriae. 2019;25(3):53–53. [Kolesnikova O.M., Karpishchenko S.A., Legkova Y.V. Anti-inflammatory therapy of throat diseases. Folia otorhinolaryngologiae et pathologiae respiratoriae. 2019;25(3):53-53 (in Russ.)]. DOI: 10.33848/foliorl23103825-2019-25-3-53-59.
6. DeGeorge K.C., Ring D.J., Dalrymple S.N. Treatment of the Common Cold. Am Fam Physician. 2019;100(5):281–289. PMID: 31478634.
7. Wesgate R., Evangelista C., Atkinson R. et al. Understanding the risk of emerging bacterial resistance to over the counter antibiotics in topical sore throat medicines. J Appl Microbiol. 2020;129(4):916–925. DOI: 10.1111/jam.14682.
8. Gottlieb M., Long B., Koyfman A. Clinical Mimics: An Emergency Medicine-Focused Review of Streptococcal Pharyngitis Mimics. J Emerg Med. 2018;54(5):619–629. DOI: 10.1016/j.jemermed.2018.01.031.
9. Карпищенко С.А., Колесникова О.М., Легкова Ю.В. Современные аспекты ведения пациентов после тонзиллэктомии. Вестник оториноларингологии. 2019;84(6):94–99. [Karpishchenko S.A., Kolesnikova O.M., Legkova Yu.V. Actual considerations of post-tonsillectomy case management. Vestnik Otorinolaringologii. 2019;84(6):94-99 (in Russ.)]. DOI: 10.17116/otorino20198406194.
10. National Prescribing Centre. Management of common infections in primary care. MeReC Bulletin. 2006;17:3.
11. Spinks A., Glasziou P.P., Del Mar C.B. Antibiotics for treatment of sore throat in children and adults. Cochrane Database Syst Rev. 2021;12(12):CD000023. DOI: 10.1002/14651858.CD000023.pub5.
12. Centor R.M., Samlowski R. Avoiding sore throat morbidity and mortality: when is it not "just a sore throat?" Am Fam Physician. 2011;83(1):26, 28. PMID: 21888123.