Случай распространенного эозинофильного поражения желудочно-кишечного тракта

А.В. Кузьмина[1], Н.В. Новожилов[1], А.Ю. Требушенков[1], Д.В. Буланов[1], А.А. Жамбеев[1], Е.В. Жиляев[1-3]

[1]АО «ЕМЦ», Москва
[2]ФГАОУ ВО РНИМУ им. Н.И. Пирогова Минздрава России, Москва
[3]ФГБОУ ДПО РМАНПО Минздрава России, Москва

РЕЗЮМЕ

Эозинофильные заболевания желудочно-кишечного тракта (ЖКТ) — группа болезней, характеризующихся плотной эозинофильной инфильтрацией тканей различных органов ЖКТ, приводящей к морфологическим и функциональным нарушениям, включающая эозинофильный эзофагит, эозинофильный гастрит, эозинофильный гастроэнтерит и эозинофильный колит. Приведено клиническое наблюдение пациента 17 лет с распространенным эозинофильным заболеванием, вовлекавшим пищевод, желудок, тонкий и толстый кишечник. Заболевание проявлялось тошнотой, рвотой, диареей, выраженной эозинофилией крови. Диагноз подтвержден лабораторными и морфологическими данными. Течение заболевания осложнилось развитием шейного лимфаденита с флебитом и тромбозом яремной вены, регрессировавшими на фоне антибактериальной и антикоагулянтной терапии. Регресс заболевания достигнут на фоне лечения кетотифеном и средними дозами глюкокортикоида. На основании данных литературы авторы обсуждают современные подходы к диагностике и лечению эозинофильных заболеваний. Особенностью случая стала необычная распространенность процесса — от нижней трети пищевода до слепой кишки, а также необычное осложнение в виде развития левостороннего надключичного лимфаденита, осложнившегося тромбофлебитом подключичной и внутренней яремной вены.

Ключевые слова: *эозинофильный эзофагит, эозинофильный гастрит, эозинофильный энтероколит, лимфаденит.*
Для цитирования: *Кузьмина А.В., Новожилов Н.В., Требушенков А.Ю. и др. Случай распространенного эозинофильного поражения желудочно-кишечного тракта. РМЖ. 2021;10:31–35.*

ABSTRACT

Case of common eosinophilic infiltrates of the gastrointestinal tract

A.V. Kuzmina[1], N.V. Novozhilov[1], A.Yu. Trebushenkov[1], D.V. Bulanov[1], A.A. Zhambeev[1], E.V. Zhilyaev[1-3]

[1]European Medical Center, Moscow
[2]Pirogov Russian National Research Medical University, Moscow
[3]Russian Medical Academy of Continuous Professional Education, Moscow

Eosinophilic gastrointestinal disorders are a group of diseases characterized by dense eosinophilic tissue infiltration of various organs in the gastrointestinal tract, leading to morphological and functional disorders, such as eosinophilic esophagitis, eosinophilic gastritis, eosinophilic gastroenteritis and eosinophilic colitis. The article presents a clinical case of a 17-year-old male patient with a common eosinophilic disease involving the esophagus, stomach, small and large intestines. The disease was manifested by nausea, vomiting, diarrhea and significant eosinophilia. The diagnosis was confirmed by laboratory and morphological data. The disease course was complicated by cervical lymphadenitis with phlebitis and jugular vein thrombosis, which regressed during antibacterial and anticoagulant therapy. Disease regression was achieved during treatment with ketotifen and medium doses of glucocorticoid. Based on the literature data, the authors discussed modern approaches to the diagnosis and treatment of eosinophilic diseases. The peculiarity of the case was the uncommon process spreading from the gastroesophageal junction to the cecum, as well as an uncommon complication in the form of left-sided supraclavicular lymphadenitis occurrence, complicated by subclavian vein thrombosis and internal jugular vein thrombosis.

Keywords: *eosinophilic esophagitis, eosinophilic gastritis, eosinophilic enterocolitis, lymphadenitis.*
For citation: *Kuzmina A.V., Novozhilov N.V., Trebushenkov A.Yu. et al. Case of common eosinophilic infiltrates of the gastrointestinal tract. RMJ. 2021;10:31–35.*

Введение

Эозинофильные заболевания желудочно-кишечного тракта (ЖКТ) — группа болезней, характеризующихся плотной эозинофильной инфильтрацией тканей различных органов ЖКТ, приводящей к морфологическим и функциональным нарушениям. Их подразделяют на эозинофильный эзофагит, эозинофильный гастрит, эозинофильный гастроэнтерит и эозинофильный колит в зависимости от локализации поражения [1]. Примером необычно обширного эозинофильного поражения ЖКТ может служить следующее наблюдение.

Клиническое наблюдение

Пациент С., 17 лет, житель Республики Казахстан, госпитализирован в клинику Европейского Медицинского Центра 27.02.2020 с жалобами на снижение аппетита, общую слабость, рвоту съеденной пищей до 3 раз в сутки, неоформленный стул до 7 раз в день.

Ранее у врачей не наблюдался, аллергические реакции отрицает. В январе 2019 г. впервые на фоне полного благополучия возникла рвота съеденной пищей, не приносящая облегчения, диарея до 10–12 раз в сутки, боли в животе спастического характера, преимущественно в эпигастрии.

Температура тела не повышалась. Больной был обследован по месту жительства, выполнена эзофагогастродуоденоскопия (ЭГДС), которая выявила признаки рефлюкс-эзофагита 1-й степени, картину катарального гастрита, бульбита, язвы антрального отдела желудка. Уреазный тест положительный. Проводилось лечение: амоксициллин 1 г 2 р/сут, кларитромицин 500 мг 2 р/сут, висмута трикалия дицитрат 240 мг 2 р/сут, омепразол 20 мг/сут в течение 14 дней. На фоне терапии отмечалась положительная динамика: рвота и диарея прекратились. Ухудшение состояния возникло в июле 2019 г., когда возобновились вышеуказанные симптомы.

При обследовании 20.07.2019 в клиническом анализе крови впервые выявлены лейкоцитоз 12×10^9/л, эозинофилия до 24,9%. Выявлены антитела IgG к лямблиям. Антител к гельминтам не обнаружено. Проведено лечение нифурателом по 400 мг 2 р/сут в течение 7 дней, на фоне которого рвота и диарея снова прекратились.

В феврале 2020 г. отмечено возобновление симптомов. При обследовании 13.02.2020 в клиническом анализе крови: лейкоцитоз $15{,}3\times10^9$/л с эозинофилией 44,2% (абсолютное число — $6{,}77\times10^9$/л). Эти и последующие лабораторные данные представлены в таблице 1. Госпитализирован в стационар Европейского Медицинского Центра 27.02.2020.

При поступлении при осмотре отмечено, что живот слабоболезненный в эпигастрии, в остальном данные физикального обследования без особенностей. В клиническом анализе крови от 27.02.2020: лейкоцитоз $49{,}8\times10^9$/л, эозинофилия 82,7%, СОЭ 5 мм/ч. Уровни антигена маннана и антиманнановых антител (признаки инвазивного кандидоза) — в пределах референсных значений. Отмечено повышение уровня С-реактивного белка (СРБ) до 83,6 мг/л, IgE — до 352 (норма — до 87 МЕ/мл). Назначена терапия: кетотифен 1 мг 2 р/сут, омепразол.

При компьютерной томографии брюшной полости с внутривенным контрастированием стенки нижней трети пищевода равномерно циркулярно утолщены до 0,9 см, в просвете пищевода газ (рис. 1А). Равномерное циркулярное утолщение стенок антрального отдела желудка до 1,1 см (рис. 1В). Стенки тонкой кишки, проксимального отдела толстой кишки равномерно циркулярно утолщены до 1,1 см, с ранним контрастированием внутреннего слоя (рис. 1В, 1С). Отмечается положительный симптом «гало» (рис. 1D). Жировая клетчатка брюшной полости уплотнена за счет отека. Выпот в брюшной полости в небольшом количестве — по латеральным каналам и в полости малого таза. Лимфатические узлы не увеличены.

По данным ЭГДС и колоноскопии выявлен кандидоз пищевода, очаговый эзофагит, выраженный диффузный гастрит, эрозии в антральном отделе желудка, язва антрального отдела желудка в подострой фазе, диффузный эрозивный бульбит и дуоденит; лимфофолликулярная гиперплазия слизистой терминального отдела подвздошной кишки на фоне эрозивного терминального илеита, очаговый эрозивный тифлит, диффузный колит с единичными эрозиями (рис. 2).

По данным гистологического исследования в биоптатах собственной пластинки слизистой оболочки *тонкой кишки* — умеренно выраженная лимфоплазмоцитарная, эозинофильно-клеточная инфильтрация, со слабовыраженной атрофией, очаговой лимфоидной гиперплазией, без дис-

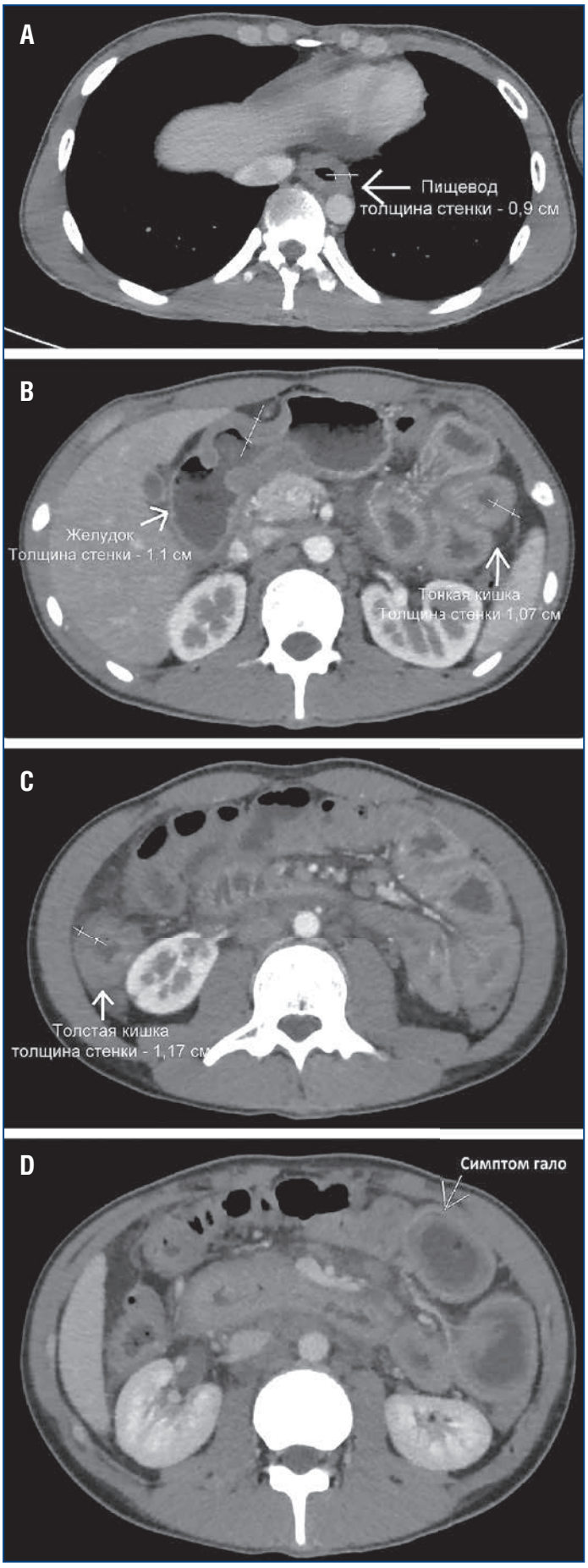

Рис. 1. Данные компьютерной томографии пищевода (А), желудка, тонкой кишки (В) и толстой кишки (С, D)

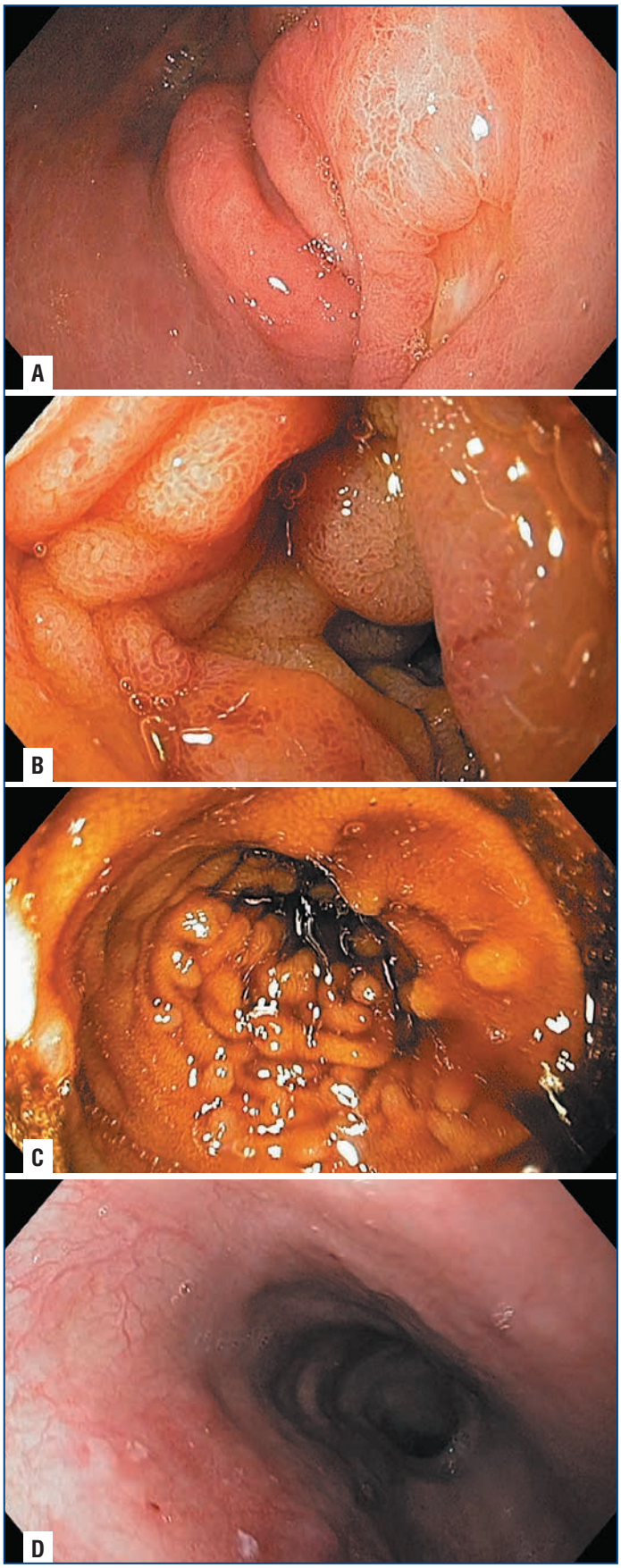

Рис. 2. Данные видеоэндоскопии

A — язва антрального отдела желудка; B — утолщенные складки слизистой луковицы двенадцатиперстной кишки; C — псевдополипы двенадцатиперстной кишки; D — средняя и нижняя треть пищевода: поверхностный эзофагит.

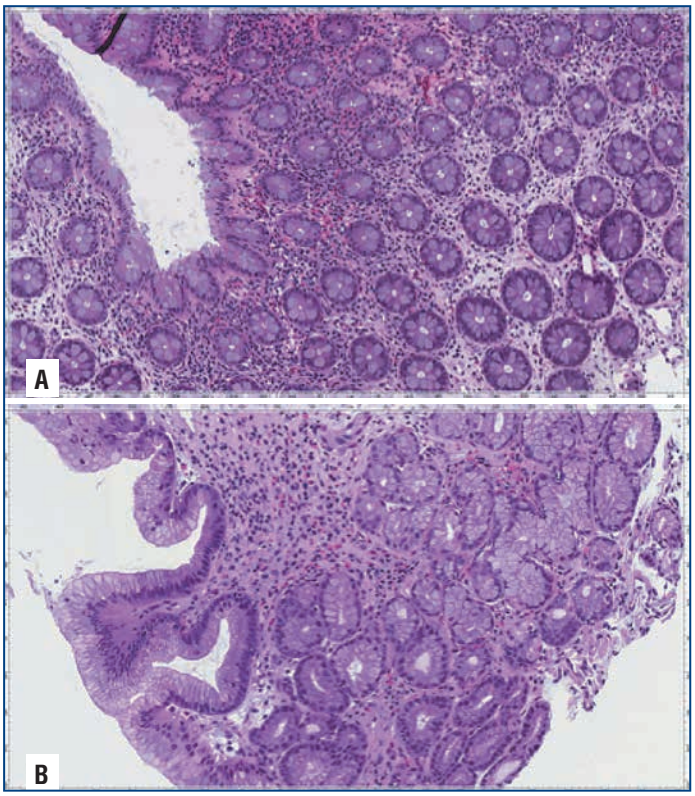

Рис. 3. Результаты гистологического исследования. Окраска гематоксилином и эозином. x 100

A — в собственной пластинке слизистой оболочки тонкой кишки умеренно выраженная лимфо- и плазмоцитарная, эозинофильно-клеточная инфильтрация, со слабовыраженной атрофией, с очаговой лимфоидной гиперплазией, без дисплазии; B — в биоптате собственной пластинки слизистой оболочки антрального отдела желудка, без прилежащей мышечной пластинки слизистой оболочки — умеренно выраженная лимфоплазмоцитарная и эозинофильно-клеточная инфильтрация, с очаговой лимфоидной гиперплазией, с выраженной атрофией, без кишечной метаплазии, без дисплазии, без колонизации Helicobacter pilory.

плазии (рис. 3А); в биоптатах собственной пластинки слизистой оболочки *толстой кишки*, с прилежащей пластинкой слизистой оболочки — умеренно выраженная лимфоплазмоцитарная и эозинофильно-клеточная инфильтрация, со слабовыраженной атрофией, очаговой лимфоидной гиперплазией; в биоптате собственной пластинки слизистой оболочки *антрального отдела желудка* — умеренно выраженная лимфоплазмоцитарная и эозинофильно-клеточная инфильтрация, с очаговой лимфоидной гиперплазией, выраженной атрофией (рис. 3В); в биоптате слизистой оболочки *пищевода*, выстланного многослойным плоским эпителием, без атипии, с прилежащей мышечной оболочкой, на всем протяжении фрагмента отмечена умеренно выраженная лимфоплазмоцитарная и эозинофильно-клеточная инфильтрация.

Пациенту поставлен диагноз: Эозинофильный эзофагит. Эозинофильный гастродуоденит. Эозинофильный колит. Кандидоз пищевода. Асцит. Хроническая язва желудка. Рекомендована диета с элиминацией сои, пшеницы, яиц, молока, арахиса, орехов, рыбы, моллюсков. Начата терапия: кетотифен 1 мг 3 р/сут, фексофенадин 180 мг 1 р/сут, фамотидин 20 мг 2 р/сут до еды, висмута трикалия дицитрат 120 мг 3 р/сут до еды 10 дней, флуконазол 200 мг внутривенно капельно 1 р/сут 7 дней.

На фоне терапии отмечена положительная динамика: боли в животе полностью регрессировали, стул нормализовался, рвоты не было, лейкоцитоз и эозинофилия с тенденцией к снижению от 05.03.2020 (табл. 1).

Однако, несмотря на клиническое улучшение и стихание желудочно-кишечной симптоматики, 06.03.2020 у пациента развился эпизод лихорадки до 38 °С, без озноба, видимый глазом отек левой шейной области, отмечено нарастание уровня СРБ до 174 мг/л, уровень прокальцитонина — 0,06 нг/мл (норма — менее 0,1 нг/мл). При физикальном обследовании пальпировался болезненный мягкоэластический узел надключичной локализации. По данным УЗИ на фоне выраженного отека мягких тканей надключичной области и шеи слева лоцировались множественные лимфатические узлы гипоэхогенной гетерогенной структуры от 5×4 мм до 11×18 мм, признаки организованного окклюзирующего тромбоза дистального сегмента внутренней яремной и подключичной вены с переходом на плечеголовную вену слева с перифлебитом.

Состояние было расценено как лимфаденит, осложнившийся региональным флебитом. К лечению был добавлен эноксапарин 60 мг подкожно каждые 12 ч и цефтриаксон по 1 г 2 р/сут. На фоне проводимой терапии отек шеи регрессировал, температура нормализовалась, СРБ снизился до нормы.

Однако по мере стихания явлений лимфаденита 08.03.2020 вновь отмечен рост лейкоцитоза и абсолютного числа эозинофилов ($20{,}1\times10^9$/л и $15{,}1\times10^9$/л соответственно). Доля эозинофилов составила 74,7%. Была начата терапия метилпреднизолоном 16 мг/сут внутрь.

Через 2 дня (10.03.2020) число лейкоцитов снизилось до нормы ($5{,}32\times10^9$/л, эозинофилия полностью регрессировала — $0{,}3\times10^9$/л (5,7%). Пациент выписан на амбулаторный этап лечения с рекомендацией последующего постепенного снижения дозы метилпреднизолона (на 2 мг/сут каждую неделю).

На амбулаторном этапе лечения сохранялась выраженная положительная динамика: боли в животе полностью прекратились, стул оформленный, 1 раз в сутки, коричневого окраса, устойчивая нормотермия. Тромбоз внутренней яремной вены с признаками реканализации. В клиническом анализе крови — умеренный лейкоцитоз без эозинофилии (см. табл. 1).

Обсуждение

Эозинофильный гастроэнтерит (ЭГЭ) был впервые описан Kaijser [1] в 1937 г. Позже морфологически сходное поражение было описано и в пищеводе, и в толстом кишечнике. Выделяют 3 клинико-морфологических варианта: мукозальный (слизистый), мускулярный и субсерозный [2].

Эозинофильные заболевания ЖКТ (ЭЗЖКТ) считаются довольно редкими. Так, распространенность эозинофильного эзофагита, оцененная по результатам эндоскопий, составила 20 на 100 000 [3], а встречаемость ЭГЭ в США, по объединенным данным нескольких исследований, — 28 на 100 000 населения [4]. Заболевание поражает пациентов обоих полов, любого возраста, самый частый возраст дебюта — между третьей и пятой декадой жизни, пик заболеваемости — в третьей декаде.

Патогенез ЭЗЖКТ остается не вполне ясным. Заболевания считаются мультифакторными. В качестве предрасполагающих факторов описаны пищевая аллергия и другие атопические заболевания (бронхиальная астма, аллергический риносинусит, экзема). В некоторых исследованиях отмечена ассоциация с аутоиммунными заболеваниями (целиакия, язвенный колит, системная красная волчанка). Триггером заболевания является перенесенная инфекция либо экспозиция какого-то аллергена, либо факторы окружающей среды [2, 3].

В основе патогенеза болезни лежит дефектный ответ Th2-лимфоцитов, которые активируются после экспозиции пищевого фактора, происходит увеличение экспрессии интерлейкина (ИЛ)-5, что запускает механизмы гиперпродукции эозинофилов и эозинофильной инфильтрации тканей. Показана роль эотаксина в рекрутинге эозинофилов и развитии тканевой эозинофилии в ответ на презентацию антигена, к которому имеется сенсибилизация. Эозинофилы, инфильтрирующие ткани, высвобождают пул цитокинов (ИЛ-3, ИЛ-5 и гранулоцитарный макрофагальный колониестимулирующий фактор), а также выбрасывают основной эозинофильный белок, цитотоксический катионный белок, что приводит к повреждению инфильтрированных тканей и развитию локального воспаления [2].

Основным морфологическим признаком ЭЗЖКТ является тканевая эозинофилия. В норме эозинофилы представлены в слизистой оболочке ЖКТ всех отделов, за исключением пищевода. Выраженность эозинофилии, которую можно рассматривать как подтверждение

Таблица 1. Динамика лабораторных показателей пациента

Показатель	2019 г.	2020 г.						
	11.07	*13.02*	*25.02*	*01.03*	*05.03*	*08.03*	*10.03*	*27.04*
Гемоглобин, г/л	–	152	158	144	146	138	132	148
Лейкоциты, $\times10^9$/л	12,7	15,3	44,7	37,26	18,1	20,2	5,32	8,17
Нейтрофилы, %	–	31,8	11,4	14,5	20,6	12,9	63,1	49,0
Тромбоциты, $\times10^9$/л	–	213	195	179	207	260	285	168
Эозинофилы, %	24,9	44,2	79,7	78,6	69,3	74,7	5,7	2,1
Эозинофилы, $\times10^9$/л	3,17	6,77	35,6	29,3	12,6	15,1	0,3	0,17
СОЭ, мм/ч	15	4	2	7	–	–	–	3
СРБ, мг/л	–	–	–	83,6	155,7	81,9	55,4	0,77
IgE, МЕ/мл	222	–	–	352	334	–	–	60

диагноза ЭЗЖКТ, для желудка и тонкой кишки рекомендуется определить как по крайней мере 20 клеток в поле зрения большого увеличения [5]. Для пищевода, в соответствии с рекомендациями Российской гастроэнтерологической ассоциации, это 15 и более клеток [6].

Важно отметить, что менее выраженная тканевая эозинофилия не позволяет исключить ЭЗЖКТ, так как результаты подсчета клеток определяются и клиническим вариантом болезни, и глубиной взятия образцов для биопсии.

В лабораторных анализах у пациентов с ЭГЭ наблюдается эозинофилия периферической крови, ускорение СОЭ. У 2/3 пациентов повышены уровни IgE. При развитии асцита в перитонеальной жидкости преобладают эозинофилы (до 90% от всех лейкоцитов).

При эндоскопии может выявляться как нормальная слизистая, так и поверхностная гиперемия, язвы, полипы и псевдополипы. Ничто из перечисленного не является специфичным для ЭГЭ, однако такие находки могут определить краткосрочные цели для терапии и профилактики осложнений. Однократная биопсия позволяет выявить тканевую эозинофилию не более чем в 60% случаев, однако проведение повторной эндоскопии с биопсией повышает чувствительность гистологического исследования.

При проведении МСКТ картина в целом неспецифична, демонстрирует утолщение стенки ЖКТ и отек подслизистого слоя. При выраженном воспалении могут наблюдаться отек окружающей жировой клетчатки и выпот в брюшной полости. Характерным, хотя и не специфическим, признаком является симптом «гало» ("halo sign"), который представляет собой инфильтрацию подслизистой оболочки кишки жиром между собственной мышечной оболочкой и слизистой оболочкой. Он характеризуется внутренним (слизистая оболочка) и наружным (собственно мышечная и серозная оболочка) кольцом контраст-усиливающей стенки кишки с неусиливающим средним слоем (подслизистая оболочка).

Предложены следующие диагностические критерии, позволяющие считать диагноз ЭЗЖКТ вероятным [5]: симптомы со стороны ЖКТ, гистологически подтвержденная тканевая эозинофилия одной или нескольких областей пищеварительного тракта, исключение других причин тканевой эозинофилии.

Из-за относительно небольшого количества исследований и проведения работ на сравнительно небольших группах пациентов естественное течение заболевания определено недостаточно. Известны случаи самопроизвольной спонтанной ремиссии без терапии, однако у большинства пациентов заболевание прогрессирует с исходом в синдром мальабсорбции и недостаточность питания. У нелеченых пациентов могут быть такие осложнения, как обструкция кишки и перфорация, формирование стриктуры или хронической глубокой язвы. Часто возникают обострения с периодами от месяцев до лет после эффективного лечения первичной атаки, и, таким образом, возникает необходимость длительного поддерживающего лечения [4].

В лечении эозинофильных заболеваний используется элиминационная диета, подобранная соответственно профилю сенсибилизации пациента. В нетяжелых случаях она позволяет купировать атаку заболевания вплоть до формирования ремиссии.

В педиатрической практике может быть полезна также длительная элементная диета с использованием аминокислотных смесей [7, 8]. Однако показано, что даже при успешном купировании первой атаки такой подход не позволял предупреждать обострения. Кроме того, во взрослой практике такая диета едва ли применима.

В лечении эозинофильного эзофагита нашли применение ингибиторы протонной помпы (способны вызвать ремиссию почти в половине случаев) и принимаемые перорально топические глюкокортикоиды флутикозон и будесонид, эффективность которых составляет 60–90% [2, 6].

Неконкурентный H_1-гистаминоблокатор и стабилизатор мембран тучных клеток кетотифен также нарушают хемотаксис эозинофилов в воспаленные области. В литературе имеются описания клинических случаев ЭГЭ, успешно пролеченных с помощью кетотифена, с многолетней ремиссией [4]. Описаны также случаи успешного применения другого стабилизатора тучных клеток — натрия кромогликата [9].

Селективный ингибитор лейкотриеновых D4 рецепторов монтелукаст также блокирует привлечение в ткани эозинофилов. Описанные клинические случаи показывают его эффективность как в терапии атак заболевания, так и в долгосрочном контроле тканевой эозинофилии.

Системные глюкокортикоиды в дозе 30–40 мг/сут перорально (в пересчете на преднизолон) — наиболее часто используемые препараты, назначаются либо при неэффективности терапии, либо при изначально тяжелой форме заболевания. Приблизительно в трети случаев удается достичь полного эффекта без последующих рецидивов, еще в трети случаев после достигнутой ремиссии вновь развиваются обострения при попытке их отмены [1].

Имеется также целый ряд методов, место которых в лечении ЭЗЖКТ точно не определено, хотя их эффективность предполагается на основании отдельных наблюдений. К ним относятся иммуносупрессоры (6-меркаптопурин и азатиоприн), внутривенный иммуноглобулин, меполизумаб (моноклональное антитело, блокирующее ИЛ-5), ингибиторы ФНО-α (инфликсимаб, адалимумаб, этанерцепт), макролиды (эритромицин и кларитромицин) [5, 10–14].

Заключение

Таким образом, в приведенном наблюдении ЭЗЖКТ в виде эозинофильного эзофагита, эозинофильного гастроэнтерита и эозинофильного колита имело характерные клинические проявления, типичную рентгенологическую картину (выраженное утолщение вовлеченных отделов ЖКТ, асцит), характерные эндоскопические признаки, было подтверждено обнаружением тканевой эозинофилии. Особенностью случая следует считать необычную распространенность процесса — от нижней трети пищевода до слепой кишки.

Интерес представляет также необычное осложнение в виде левостороннего надключичного лимфаденита, осложнившегося тромбофлебитом подключичной и внутренней яремной вены. С одной стороны, быстрое и значительное возрастание уровня СРБ, быстрый и полный ответ на лечение цефтриаксоном свидетельствуют о бактериальной природе лимфаденита. С учетом хорошо известного факта о связи лимфатических узлов левой надключичной области с органами ЖКТ и отсутствия местных источников воспаления можно предположить, что входными воротами инфекции послужила слизистая оболочка тонкой кишки, поврежденная основным заболеванием. Вследствие этого обсуждаемое наблюдение дает повод для настороженности в отношении бактериальных инфекций в активную фазу ЭЗЖКТ.

Список литературы Вы можете найти на сайте http://www.rmj.ru