Дефицит лизосомной кислой липазы в практике врача-инфекциониста: клинические наблюдения

К.м.н. В.А. Грешнякова[1], д.м.н. Л.Г. Горячева[1,2], Н.Ю. Макаревская[3]

[1]ФГБУ ДНКЦИБ ФМБА России, Санкт-Петербург
[2]ФГБОУ ВО СПбГПМУ Минздрава России, Санкт-Петербург
[3]КГБУЗ ККЦОМД, Красноярск

РЕЗЮМЕ

В статье представлены клинические наблюдения пациентов с дефицитом лизосомной кислой липазы (ДЛКЛ), протекавшим «под маской» герпетической патологии. Первое наблюдение демонстрирует тяжелую инфантильную форму ДЛКЛ, диагностированную у ребенка с цитомегаловирусной (ЦМВ) инфекцией. Во втором случае у ребенка с внутриутробной ЦМВ-инфекцией с поражением печени, не отвечавшего на стандартную терапию, при углубленном обследовании диагностирована фоновая орфанная патология — ДЛКЛ в форме болезни накопления эфиров холестерина (форма ДЛКЛ у детей и взрослых). Назначение патогенетической ферментозаместительной терапии способствовало улучшению самочувствия, прибавке массы тела, уменьшению размеров печени, практически полной нормализации уровня печеночных трансаминаз. В третьем наблюдении показан долгий путь к диагностике ДЛКЛ на фоне персистирующих вируса Эпштейна — Барр и ЦМВ, отвлекавших от поиска первопричины поражения печени. Во всех случаях первым специалистом, столкнувшимся с проявлениями заболевания и заподозрившим наличие наследственной патологии, был инфекционист. Клинические ситуации, описанные в статье, подчеркивают важность повышения уровня осведомленности инфекционистов о данном заболевании. Наглядно продемонстрирована необходимость направления пациентов с нетипичным течением инфекционных поражений печени (особенно в сочетании с атерогенной дислипидемией) на обследование по ДЛКЛ.

Ключевые слова: *дефицит лизосомной кислой липазы, орфанные заболевания, гепатит, цитомегаловирус, дислипидемия, холестерин, триглицериды, гиперферментемия.*

Для цитирования: *Грешнякова В.А., Горячева Л.Г., Макаревская Н.Ю. Дефицит лизосомной кислой липазы в практике врача-инфекциониста: клинические наблюдения. РМЖ. 2022;5:40–45.*

ABSTRACT

Lysosomal acid lipase deficiency in the practice of an infectious disease doctor: clinical cases

V.A. Greshnyakova[1], L.G. Goryacheva[1,2], N.Yu. Makarevskaya[3]

[1]Children's Scientific and Clinical Center for Infectious Diseases of the Federal Medical and Biological Agency, St. Petersburg
[2]St. Petersburg State Pediatric Medical University, St. Petersburg
[3]Krasnoyarsk Regional Clinical Center for Maternal and Child Welfare, Krasnoyarsk

The article presents clinical cases of patients with lysosomal acid lipase deficiency (LALD), which occurred under the guise of herpetic pathology. The first case demonstrates a severe infantile-onset LALD diagnosed in a child with cytomegalovirus (CMV) infection. In the second case, a child with congenital CMV infection with liver damage who did not respond to standard therapy was diagnosed with concurrent orphan pathology — LALD in the form of cholesteryl ester storage disease (in children and adults). The prescription of pathogenetic enzyme replacement therapy contributed to the improvement of well-being, weight gain, reduced liver size, almost complete normalization of hepatic transaminase level. The third case shows a long-term diagnosis of LALD during persistent Epstein — Barr virus and CMV, distracting from the search for the source of liver damage. In all cases, the first specialist who encountered the disease manifestations, while the infectious disease specialist suspected the presence of hereditary pathology. The clinical cases described in the article emphasize the importance of raising the level of awareness concerning infectious diseases. The necessity of patient management with atypical course of infectious liver damage (especially in combination with atherogenic dyslipidemia) is clearly demonstrated for diagnosing the LALD.

Keywords: *lysosomal acid lipase deficiency, orphan diseases, hepatitis, cytomegalovirus, dyslipidemia, cholesterol, triglycerides, hyperfermentemia.*

For citation: *Greshnyakova V.A., Goryacheva L.G., Makarevskaya N.Yu. Lysosomal acid lipase deficiency in the practice of an infectious disease doctor: clinical cases. RMJ. 2022;5:40–45.*

Введение

Дефицит лизосомной кислой липазы (ДЛКЛ) является редким мультисистемным заболеванием, в основе которого лежит генетически обусловленное нарушение метаболизма липидов [1]. Это аутосомно-рецессивная патология, обусловленная биаллельными патогенными вариантами гена *LIPA*, кодирующего фермент лизосомную кислую липазу (ЛКЛ) (номер в базе OMIM — #278000) [2, 3].

Выделяют две формы заболевания: инфантильную (исторически болезнь Вольмана) и форму ДЛКЛ у детей и взрослых, или болезнь накопления эфиров холестерина (БНЭХ). Первая характерна для детей первых месяцев жизни, вторая встречается у детей старшего возраста и взрослых [1–5]. Спектр клинических проявлений обеих форм заболевания весьма разнообразен.

Инфантильная форма ДЛКЛ (болезнь Вольмана) — это редкий тип ДЛКЛ, при котором фермент ЛКЛ отсутству-

ет или его активность составляет менее 1% от нормы [4]. Заболевание характеризуется гепатоспленомегалией, холестазом, фиброзом печени, задержкой развития и мальабсорбцией [1–5]. У 50% пациентов отмечается кальцификация надпочечников [4]. До появления препарата для ферментозаместительной терапии эта форма была летальной, большинство пациентов погибали в возрасте 3–12 мес. [4].

При форме ДЛКЛ у детей и взрослых активность фермента, как правило, находится в диапазоне от 1% до 12% от активности в норме [4]. Эта форма заболевания часто остается нераспознанной. Клинически проявляется увеличением размеров печени со спленомегалией или без нее, повышением уровня печеночных трансаминаз, гиперлипидемией, сердечно-сосудистой патологией, ассоциированной с атеросклерозом. Без лечения приводит к циррозу печени [1–5]. В детском возрасте на первый план, как правило, выходит поражение печени. Патология печени при ДЛКЛ вызвана внутрилизосомным накоплением эфиров холестерина и триглицеридов из-за их нарушенного гидролиза ввиду снижения активности или отсутствия ЛКЛ. В дальнейшем дефицит свободных жирных кислот и свободного холестерина из-за нарушенного гидролиза приводит к активации ГМГ-КоА-редуктазы, синтезу эндогенного холестерина и триглицеридов, а также усилению эндоцитоза холестерина. Этот патологический механизм обусловливает возникновение гиперхолестеринемии и дислипидемии [2, 6].

По данным на январь 2022 г., в Российской Федерации зарегистрировано 49 случаев заболевания. Однако, по расчетам, теоретическая распространенность заболевания в российской популяции может составлять от 1:67 600 до 1:100 000 [6–8]. Таким образом, ожидаемое количество пациентов в нашей стране — от 1400 до 2000 человек. При таких расчетных показателях становится очевидным, что диагноз поставлен лишь единицам, и абсолютное большинство пациентов не получают соответствующей медицинской помощи. При отсутствии лечения прогноз заболевания, независимо от возраста манифестации, неблагоприятный. Столь низкий уровень диагностики связан, в первую очередь, с низким уровнем осведомленности и отсутствием настороженности специалистов в отношении орфанных заболеваний. Наш клинический опыт показывает, что нередко в отсутствие верного диагноза такие пациенты наблюдаются с различными инфекционными патологиями, сменяющими одна другую или трактуемыми как хроническое инфекционное заболевание. А в некоторых случаях острая инфекционная патология может маскировать течение ДЛКЛ. Крайне важно повышать уровень осведомленности врачей-инфекционистов в отношении данной патологии, так как нередко именно инфекционисты первыми сталкиваются с этими пациентами и могут обеспечить своевременную диагностику заболевания, тем самым дав больному шанс на полноценную жизнь.

Представляем клинические наблюдения пациентов с ДЛКЛ, протекавшей «под масками» инфекционных заболеваний.

Клиническое наблюдение 1

Девочка от 2-й беременности, 1-х родов. Первая беременность матери была прервана по медицинским показаниям — пренатально у плода диагностирован синдром Эдвардса. Течение данной беременности — с осложнениями, в I триместре перенесла ОРВИ дважды, 3 эпизода *Herpes labialis*; на 36-й неделе — эпизод кишечной инфекции с госпитализацией в стационар. Роды срочные, самостоятельные. Масса ребенка при рождении 4300 г. Период новорожденности: в роддоме потеря массы тела составила 400 г (9,3%), прибавка массы тела за 1-й месяц — 340 г (находилась на грудном вскармливании).

В возрасте 1 мес. при плановом УЗИ органов брюшной полости выявлена гепатоспленомегалия. Осмотрена педиатром, направлена на обследование.

В возрасте 1 мес. 12 дней госпитализирована в инфекционный стационар. При поступлении: жалобы на увеличение размеров живота, бледность. Объективно: кожный покров и слизистые бледные, выраженная венозная сеть на животе, живот значительно увеличен в размерах за счет гепато- и спленомегалии. В клиническом анализе крови: гемоглобин 95 г/л, ретикулоцитоз 35‰, уровень эритроцитов, лейкоцитов, тромбоцитов в норме. В биохимическом анализе крови: повышение содержания АСТ до 225 Ед/л, АЛТ 45 Ед/л, лактатдегидрогеназа (ЛДГ) 1612 Ед/л, уровень билирубина, щелочной фосфатазы в норме. В коагулограмме: снижение протромбинового индекса (ПТИ) до 16%. При этиологическом обследовании выявлен цитомегаловирус (ЦМВ): по данным ПЦР крови ДНК ЦМВ «+», IgM ЦМВ «–», IgG ЦМВ «+». Установлен диагноз: «Врожденная ЦМВ-инфекция с поражением печени». Проведены этиотропная терапия иммуноглобулином человека против ЦМВ № 5, трансфузия свежезамороженной плазмы, назначены викасол, препарат урсодезоксихолевой кислоты. На фоне терапии отмечалась стабилизация состояния, но в динамике наблюдалось нарастание гепатоспленомегалии, преимущественно за счет селезенки, прогрессивное повышение уровня печеночных трансаминаз.

На 15-й день госпитализации (09.09.2019) для дальнейшего обследования и лечения переведена в отделение патологии детей раннего возраста краевой детской больницы. При поступлении состояние девочки тяжелое. Самочувствие нарушено, беспокойна при осмотре, отмечаются необильные срыгивания. Гулит мало. Кожный покров бледный, чистый, выражена венозная сеть на животе. Мелкопапулезная сыпь на лице, животе. Периферических отеков нет. Живот значительно увеличен в объеме, при пальпации определяется небольшое вздутие. Край печени плотный, пальпаторно +7 см из-под подреберья. Селезенка выступает на 8–9 см из-под реберного края, плотная. Стул 3–4 раза в сутки, кашицеобразный, желтый. Мочеиспускание свободное. Результаты лабораторного обследования представлены в таблице.

Маркеры вирусных гепатитов В, С, ВИЧ, сифилиса не обнаружены. Сохраняются лабораторные признаки активной ЦМВ-инфекции: в ПЦР крови ДНК ЦМВ «+», $1{,}8\times10^5$ копий/мл, IgM ЦМВ «+», коэффициент позитивности (КП) 11,6, IgG ЦМВ «+», КП 5,9. ДНК вирусов герпеса 1-го и 2-го типов, вируса Эпштейна — Барр (ВЭБ) не обнаружены. Данные УЗИ брюшной полости (09.09.2019): гепатоспленомегалия, структура печени гомогенная, эхогенность обычная. Результаты КТ органов брюшной полости (16.09.2019): печень и селезенка увеличены в размерах, структура сохранена; надпочечники увеличены в размерах, с высокоплотными (до 60 HU) участками, вероятно, последствия кровоизлияний. По данным ЭКГ, ЭхоКГ, рентгенографии грудной клет-

Таблица 1. Некоторые лабораторные показатели ребенка (клиническое наблюдение 1)

Показатель	10.09.2019	13.09.2019	17.09.2019	18.09.2019	19.09.2019	23.09.2019
Гемоглобин, г/л	83	85	79	72	85	89
Тромбоциты, 10^9/л	220	248	210	161	159	112
АСТ, Ед/л	253	240	501	420	414	828
АЛТ, Ед/л	73	72	128	96	115	155
γ-глутамилтранспептидаза, Ед/л	36	33	124	–	37	–
Аммиак, мкмоль/л	–	–	49,1	–	–	–
Общий белок, г/л	46,7	46,4	47,3	47,2	46,7	50,0
Альбумин, г/л	27,9	27,8	27,2	27,15	25,7	19
ЛДГ, Ед/л	1247,0	1075	2067	2400	1487	2240
Холестерин, ммоль/л	–	–	–	–	3,37	–
Триглицериды, ммоль/л	–	–	–	–	0,5	4,3
Общий билирубин, мкмоль/л	13,7	13,3	10,6	–	16,3	13,2
ПТИ, %	69	–	50	–	80	42
Фибриноген, г/л	1,67	–	1,52	–	1,75	1,94

ки, нейросонографии, фиброгастродуоденоскопии, УЗИ почек — без значимых отклонений.

В лечении получала: интерферон α_{2b} ректально, урсодезоксихолевую кислоту.

Вечером 16.09.2019 ухудшение состояния: лихорадка до фебрильных цифр, нарастание уровня трансаминаз (АСТ 501 Ед/л, АЛТ 128 Ед/л, ЛДГ 2067 Ед/л); в гемограмме снижение уровня гемоглобина (72 г/л), воспалительных изменений нет; в коагулограмме снижение показателей ПТИ, фибриногена. Явного очага инфекции не выявлено (взяты все бактериологические посевы); исследование кала на норо- и ротавирус отрицательно.

Терапия дополнена трансфузией свежезамороженной плазмы, эритроцитарной взвеси, антибактериальным препаратом (цефтриаксон).

С 21.09.2019 состояние ребенка прогрессивно ухудшалось — присоединилась диарея со слизью до 15 раз в сутки; несмотря на проводимую антибактериальную терапию, сохранялась лихорадка; отмечено нарастание гепатоспленомегалии (печень до +8 см, селезенка до +12 см из-под края реберной дуги); нарастание цитолиза (АСТ 896 Ед/л, АЛТ 164 Ед/л, ЛДГ 3240 Ед/л); прогрессивное снижение белково-синтетической функции печени (альбумин 19 г/л, ПТИ 43%); анемия (гемоглобин 70 г/л), тромбоцитопения (тромбоциты 112×10^9/л); повышение уровня С-реактивного белка (СРБ) до 27 мг/дл (норма <0,5 мг/дл) на фоне нормальных показателей прокальцитонина; повышение уровня триглицеридов до 4,3 ммоль/л, общий холестерин в пределах нормальных значений. По данным УЗИ органов брюшной полости (23.09.2019) сохранялась гепатоспленомегалия, структура печени крупнозернистая в виде «пчелиных» сот, эхогенность повышена.

В лечении добавлен второй антибактериальный препарат из группы аминогликозидов, внутривенные иммуноглобулины, трансфузия свежезамороженной плазмы крови, отмытых эритроцитов по индивидуальному подбору, викасол.

Проведено дополнительное обследование: тандемная масс-спектрометрия — данных за наследственные аминоацидопатии, органические ацидурии и дефекты митохондриального β-окисления не получено. С учетом признаков поражения печени, дислипидемии (повышение уровня триглицеридов), обнаружения участков повышенной плотности в надпочечниках (кальцинаты?) заподозрена болезнь Вольмана. Сухие пятна крови ребенка направлены на исследование уровня ЛКЛ, установлено резкое снижение уровня ЛКЛ до 0,01 нМ/ч/пятно (норма 0,16–1,8 нМ/ч/пятно). Дополнительно проведено генетическое обследование, выявлен клинически значимый вариант c.796G>T в гомозиготном состоянии в гене *LIPA*. Ребенку установлен диагноз: «Дефицит лизосомной кислой липазы, инфантильная форма. Болезнь Вольмана».

Была начата ферментозаместительная терапия препаратом себелипаза альфа, однако вследствие уже необратимых к тому времени полиорганных поражений, несмотря на усилия врачей и всестороннюю медикаментозную поддержку, состояние ребенка прогрессивно ухудшалось и в возрасте 3 мес. 23 дней наступил летальный исход.

Клиническое наблюдение 2

Девочка от 4-й беременности, 1-х родов (2 ЭКО ИКСИ). Течение беременности с осложнениями: в I триместре — угроза прерывания, во II триместре — ОРВИ. Во время беременности диагностирована ЦМВ-инфекция (подробности неизвестны), получила курс интерферона α_{2b} ректально. Роды на 41-й неделе, плановое кесарево сечение. Масса тела при рождении 3450 г, длина тела 50 см. С первого полугодия жизни малые весо-ростовые прибавки (за 1-й месяц — 300 г, за 2-й месяц — 650 г, за 3-й месяц — 800 г, далее за 3 нед. — 470 г). На грудном вскармливании до 1 года. Семейный анамнез не отягощен. Привита в полном объеме. Аллергия на пищевые продукты: молоко, глютен.

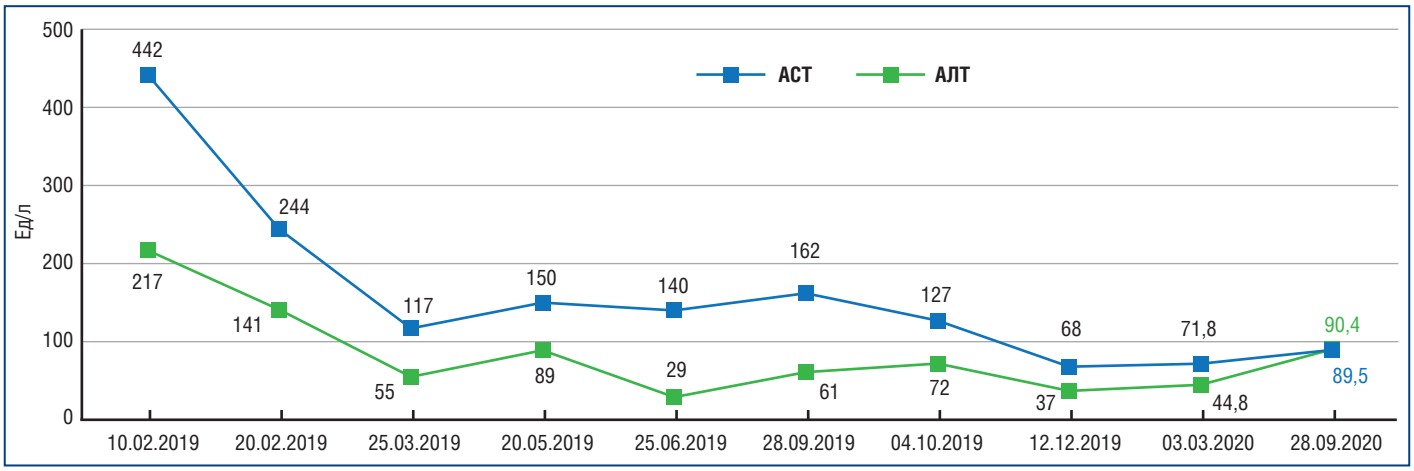

Рисунок. Динамика показателей АЛТ и АСТ у ребенка (клиническое наблюдение 2)

С 2 нед. жизни отмечался пенистый стул, с 1,5 мес. примесь крови в стуле. Была обследована, выявлена пищевая аллергия по данным пробы с дегрануляцией тучных клеток на молоко и глютен. В возрасте 6 мес. госпитализирована с диагнозом: «Острый гастроэнтерит неуточненной этиологии. Реактивный гепатит». В ходе обследования впервые были выявлены IgM, IgG к ЦМВ, повышенный уровень печеночных ферментов АЛТ 202 Ед/л, АСТ 442 Ед/л, в динамике за время госпитализации с уменьшением содержания АЛТ до 191 Ед/л, АСТ до 244 Ед/л. По данным УЗИ органов брюшной полости: гепатомегалия. Выставлен диагноз внутриутробной инфекции (ВУИ) ЦМВ-этиологии с поражением печени и кишечника. Получила курс интерферона α_{2b} ректально. Несмотря на проводимую терапию, сохранялось умеренное повышение содержания АЛТ и АСТ (см. рисунок), разжижение стула.

Ребенка регулярно наблюдали специалисты: в 7 мес. — инфекционист, диагноз: «ВУИ ЦМВ-этиологии с поражением печени и кишечника»; в 9 мес. — гастроэнтеролог, заключение: «Аллергический гастроэнтероколит, нутритивная недостаточность, проявления ПЭП-синдрома мышечной дистонии», инфекционист, диагноз: «ВУИ ЦМВ-этиологии с поражением печени и кишечника». ПЦР крови ДНК ЦМВ «–»; в 10 мес. — инфекционист, диагноз: «ВУИ ЦМВ-этиологии с поражением кишечника, печени. Аллергический гастроэнтерит».

В возрасте 1 год 1 мес. (сентябрь 2019 г.) ребенок экстренно госпитализирован с диагнозом: «Острый ринофарингит. Функциональное расстройство кишечника. Гиперферментемия». Лабораторно отмечалось повышение уровня АСТ до 162 Ед/л, АЛТ до 61 Ед/л. По данным ИФА крови IgM ЦМВ «–», IgG ЦМВ «+». Получила курс гепатопротекторов с положительной динамикой. К декабрю 2019 г. практически полная нормализация уровня печеночных трансаминаз. До октября 2020 г. к специалистом не обращались. Ребенок на жесткой диете с полным исключением глютена и лактозы. Стул неустойчивый: периодически нормальный, периодически разжижен. Уровень АЛТ и АСТ стабильно умеренно повышен (кровь сдают самостоятельно в частных центрах).

В октябре 2020 г. (2 года 2 мес.) обратились на консультацию к инфекционисту ФГБУ ДНКЦИБ ФМБА России с жалобами на вялость ребенка, отсутствие интереса к играм, прогулкам; повышение уровня печеночных трансаминаз, плохую прибавку массы тела. При осмотре: рост 81 см, масса тела 10,8 кг. Кожный покров физиологической окраски. Живот увеличен в размерах (окружность живота 50 см), индекс Андронеску (окружность живота / рост × 100%) 58,8%, что больше рекомендуемой нормы для детей старше 2 лет на 16%. Печень увеличена, плотная, выступает из-под края реберной дуги на 3–3,5 см. Селезенка не увеличена. Стул оформлен, коричнево-желтый, периодически с примесью слизи. При обследовании впервые обнаружена выраженная дислипидемия: уровень холестерина повышен до 10,0 ммоль/л, триглицеридов — до 2,56 ммоль/л, коэффициент атерогенности 7,5. Уровень АЛТ и АСТ повышен до 50 Ед/л и 70 Ед/л соответственно. Результаты ПЦР крови, слюны: ДНК ЦМВ не обнаружена, в моче — обнаружена. ИФА крови: IgM ЦМВ «–», IgG ЦМВ «+», авидность высокая — 89%. При УЗИ органов брюшной полости: увеличение внутрибрюшных лимфоузлов, реактивные изменения печени, умеренная гепатомегалия. Эластография на аппарате Fibroscan — 6,4 кПа, стадия фиброза FI по Metavir. Заподозрена системная патология обмена липидов. Сухие пятна крови пациента направлены на исследование в ФГБНУ «МГНЦ» (г. Москва), где обнаружено резкое снижение ЛКЛ — 0,02 нМ/ч/пятно (норма 0,16–1,8 нМ/ч/пятно). На основании полученных результатов заподозрен ДЛКЛ. Дополнительно проведенное генетическое обследование выявило делецию экзона 8: c.823_894del72 (p.275_298del24) в гомозиготном состоянии. На основании биохимических и генетических данных установлен диагноз: «Дефицит лизосомной кислой липазы. Болезнь накопления эфиров холестерина. Фиброз печени FI по Metavir». С октября 2021 г. с ферментозаместительной целью получает патогенетическую терапию препаратом себелипаза альфа в дозе 1 мг на 1 кг массы тела. Лечение переносит хорошо. При контрольном обследовании (декабрь 2021 г.) отмечено улучшение самочувствия и состояния: повысился аппетит, нормализовался стул, прибавка массы тела составила 3 кг. Уменьшились размеры печени — пальпаторно до +1,5 см от края реберной дуги, селезенка не увеличена. Достигнута практически полная нормализация уровня печеночных трансаминаз (АЛТ 42 Ед/л, АСТ 51 Ед/л), снижение содержания триглицеридов до 1,6 ммоль/л.

Клиническое наблюдение 3

Мальчик от 1-й беременности, 1-х родов. Беременность физиологическая. Роды естественные, на 39–40-й неделе. При рождении: масса тела 3490 г, длина 53 см, оцен-

ка по шкале Апгар 8/8. На естественном вскармливании до 9 мес., прикормы с 7 мес. Физическое и психоэмоциональное развитие по возрасту. Привит на 1-м году по возрасту, далее не прививался (отказ родителей). Наблюдался хирургом: паховая дистопия правого яичка; кардиологом: открытое овальное окно (ООО), дополнительные хорды левого желудочка (ДХЛЖ); ортопедом: плосковальгусная деформация стоп; аллергологом и дерматологом: атопический дерматит, распространенная тяжелая форма, непрерывно-рецидивирующее течение. ОРВИ — нечасто, 3–4 раза в год. Семейный анамнез не отягощен.

В возрасте 2 лет 3 мес. (в декабре 2010 г.) мать заметила увеличение затылочных лимфатических узлов, по поводу чего обратилась к педиатру. При осмотре впервые обнаружено увеличение печени. Обследование не назначено. В марте 2011 г., в 2 года 6 мес., консультирован в дневном стационаре инфекционного профиля. При осмотре обращало на себя внимание значительное увеличение размеров живота, пальпаторно увеличение печени +8–10 см, селезенки до +5 см. Лабораторно: явления цитолиза (АЛТ 110 Ед/л, АСТ 90 Ед/л), признаков холестаза нет, билирубин в норме; дислипидемия с повышением уровня холестерина до 6,2 ммоль/л, ЛПНП до 3,47 ммоль/л (норма <3,3 ммоль/л), триглицеридов до 5,2 ммоль/л (норма <1,7 ммоль/л), снижением уровня ЛПВП до 0,52 ммоль/л (норма 0,4–1,55 ммоль/л). Признаков нарушения белково-синтетической функции печени нет. Результаты клинического анализа крови, общего анализа мочи, копрограмма в норме. При ИФА крови IgM ЦМВ «+», IgG ЦМВ «–», IgM ВЭБ «+», IgG ВЭБ «–»; ПЦР крови ДНК ВЭБ «+», ДНК ЦМВ «–». По результатам обследования исключены вирусные гепатиты А, В, С, аутоиммунный гепатит, нарушения обмена меди и железа. При УЗИ брюшной полости: печень +8 см, структура неоднородная, эхогенность умеренно повышена, селезенка +6 см, внутрибрюшные лимфоузлы не увеличены. Диагноз: «Смешанная герпетическая инфекция с поражением печени».

В терапии получил реамберин внутривенно, ацикловир и урсодезоксихолевую кислоту. В динамике отмечено некоторое уменьшение гепатоспленомегалии (печень +5 см, селезенка +3 см), явлений цитолиза (АЛТ 51 Ед/л, АСТ 55 Ед/л). В мае — июне 2011 г. проходил плановое обследование в дневном стационаре педиатрического профиля. При обследовании: клинический анализ крови без патологии, в биохимическом анализе крови явления цитолиза: АЛТ 71 Ед/л, АСТ 67 Ед/л; креатинфосфокиназа, глюкоза, СРБ, щелочная фосфатаза, γ-глутамилтранспептидаза, лактатдегидрогеназа, общий билирубин, креатинин, мочевина, кальций, натрий, фосфор, калий, железо — норма. Дислипидемия: холестерин 5,89 ммоль/л (0–5,2), ЛПНП 4,13 ммоль/л (2,59–4,12), ЛПВП 0,67 ммоль/л (1,15–1,68), триглицериды 2,95 (0–2,30), коэффициент атерогенности 7,7. Альфа-фетопротеин — норма. Энзимодиагностика болезни Гоше (ФГБНУ «МГНЦ»): уровни β-D-галактозидазы, β-D-глюкозидазы, хитотриозидазы в пределах нормы. Болезнь Гоше исключена. УЗИ органов брюшной полости: гепатоспленомегалия (печень +3 см, селезенка +2 см); реактивные изменения поджелудочной железы. УЗИ почек без патологии. ЭКГ — норма. ЭХоКГ — ООО, ДХЛЖ без нарушения гемодинамики. Диагноз: «Атопический дерматит, распространенная форма, непрерывно-рецидивирующее течение. Хроническая герпетическая инфекция ВЭБ + ЦМВ, персистирующее течение. Гепатолиенальный синдром. Гиперлипидемия. Малые аномалии сердца: открытое овальное окно, дополнительные хорды левого желудочка».

С 2011 г. по 2016 г. не обследован. На строгой диете с исключением облигатных аллергенов, коровьего молока, жирного, жареного, острого, копченого, пряного.

В феврале 2016 г. (7 лет 5 мес.) — плановая консультация инфекциониста. Жалоб активно не предъявлял. Сохранялась гепатоспленомегалия, повышение уровня АЛТ и АСТ (точные цифры не приведены). Fibroscan — 6,7 кПа (FI по Metavir). К этому моменту в России появилась возможность обследования на ДЛКЛ. С учетом длительной дислипидемии и признаков фиброза печени принято решение исключить ДЛКЛ. Сухие пятна крови направлены на исследование в ФГБНУ «МГНЦ». Результаты анализа от 25.02.2016: ЛКЛ — 0,01 нМ/ч/пятно (0,3–3,0), обнаружена однонуклеотидная замена NM_000235.3:c.796G>T (p.G266*) и однонуклеотидная замена NM_000235.3: c.894G>A, в гетерозиготном состоянии. Ребенку подтвержден диагноз ДЛКЛ. Предложена заместительная терапия, от которой родители категорически отказались.

Следующая консультация проведена в ФГБУ ДНКЦИБ ФМБА России в ноябре 2018 г. (10 лет 2 мес.). Обратились самостоятельно для планового обследования по поводу обнаруженных ранее изменений со стороны печени. Со слов родителей, ребенок на постоянной строжайшей диете, постоянно получает препараты урсодезоксихолевой кислоты, периодически курсы эссенциальных фосфолипидов. Уровни печеночных трансаминаз — в пределах 1,5 норм, уровень холестерина — в пределах от 6,9 до 9 ммоль/л. Содержание ЛПНП стабильно значительно повышено, ЛПВП — снижено. Респираторными заболеваниями болеет редко, в 9 лет перенес стрептококковую инфекцию. При осмотре: состояние удовлетворительное, пониженного питания, подкожно-жировой слой истончен. Рост 139 см, масса тела 29,7 кг, ИМТ 15,4 кг/м^2. Кожный покров чистый, суховат, с участками шелушения, особенно интенсивного в области локтевых сгибов, следы от расчесов. Со стороны сердечно-сосудистой и дыхательной системы без патологии. Печень при пальпации плотная, +3–4 см от края реберной дуги, селезенка плотная, +3–4 см. По данным УЗИ: гепатомегалия до +3 см, диффузные изменения печени, спленомегалия до +3 см. Эластография печени на аппарате Fibroscan: средняя эластичность печени — 6,9 кПа (FI по Metavir). Биохимический анализ крови от 22.09.2018: АЛТ 54 Ед/л, АСТ 54 Ед/л, холестерин 6,95 ммоль/л, ЛПНП 5,55 ммоль/л, ЛПОНП 1,09 ммоль/л, триглицериды 2,38 ммоль/л, ЛПВП 0,46 ммоль/л (норма 1,03–1,55 ммоль/л). Ввиду сомнений родителей в корректности установленного диагноза ДЛКЛ и отказа от заместительной терапии проведено повторное обследование ребенка и родителей на предмет ДЛКЛ. Результаты анализа от 28.11.2018 (ФГАОУ «НМИЦ здоровья детей» Минздрава России): ребенок: уровень ЛКЛ в сухих пятнах крови резко снижен — 0,007 нМ/ч/пятно (норма >0,07 нМ/ч/пятно), выявлена мутация c.796G>T в гетерозиготном состоянии и мутация c.894G>A в гетерозиготном состоянии в гене *LIPA*; мать: уровень ЛКЛ в пределах нормы — 0,207 нМ/ч/пятно, выявлена мутация c.796G>T в гетерозиготном состоянии в гене *LIPA*; отец: уровень ЛКЛ в пределах референсных значений, однако показатели близки к нижней границе нормы — 0,076 нМ/ч/пятно, выявлена мутация c.894G>A в гетерозиготном со-

стоянии в гене *LIPA*. Диагноз ДЛКЛ повторно подтвержден и не вызывает сомнений. Однако, несмотря на неоднократные беседы с разъяснениями необходимости заместительной терапии, угрозы осложнений и потенциального риска для жизни, от заместительной терапии родители отказываются. Наличие заболевания у ребенка не признают.

Обсуждение

Приведенные клинические наблюдения отличаются по течению заболевания, срокам его развития и диагностики. Однако во всех трех случаях первыми специалистами, столкнувшимися с признаками ДЛКЛ, были инфекционисты. И в двух из трех случаев диагностировали ДЛКЛ именно они. В доступной нам литературе не встретилось подобных случаев диагностики инфекционистами ДЛКЛ у пациентов с ВЭБ- и/или ЦМВ-инфекцией в анамнезе.

Первое наблюдение является ярким примером развития инфантильной формы ДЛКЛ. У ребенка была диагностирована ЦМВ-инфекция. Данный диагноз не вызывал сомнений, и ребенок получал все необходимое лечение в полном объеме. Однако за «ширмой» ЦМВ-инфекции скрывалась инкурабельная наследственная патология — ДЛКЛ.

Второе клиническое наблюдение имеет некоторое сходство с первым. Ребенок аналогично переносил ЦМВ-инфекцию, на фоне которой диагностировано поражение печени. Однако, несмотря на ранний дебют заболевания, в этой ситуации мы столкнулись с другой формой ДЛКЛ, характерной для детей старшего возраста и взрослых, — БНЭХ. Девочка только начала заместительную терапию, но уже заметна значительная положительная динамика. Своевременные диагностика и начало лечения способствуют нормализации физического развития, самочувствия ребенка и позволяют предупредить формирование осложнений.

Третий пример наглядно демонстрирует медленное, но прогрессивное течение БНЭХ. Несмотря на отсутствие жалоб у родителей и ребенка, имеют место прогрессирующий фиброз печени и постоянная атерогенная дислипидемия. До момента постановки диагноза считалось, что у пациента хроническая герпетическая инфекция с поражением печени в структуре заболевания. С учетом персистенции ВЭБ и ЦМВ в крови данный диагноз нельзя назвать ошибочным, однако первопричиной поражения печени стала недиагностированная сразу орфанная патология.

Заключение

Термин «орфанные заболевания» произошел от английского слова *orphan* — «сирота». И действительно, пациенты с такими заболеваниями часто чувствуют себя «отринутыми» и «потерянными» в мире здравоохранения. Ввиду малой распространенности этих заболеваний и низкой информированности врачей пациентам зачастую приходится пройти множество исследований и встретиться со множеством специалистов, прежде чем им будет установлен верный диагноз. По данным канадского Фонда редких заболеваний, в среднем на постановку диагноза редкого заболевания уходит 5 лет [9].

Приведенные в статье данные наглядно демонстрируют, насколько важна настороженность в отношении ДЛКЛ всех специалистов, даже таких узких, как инфекционисты. Ввиду мультисистемности заболевания столкнуться с ним может врач любой специальности. В случае необычного течения заболевания, отсутствия эффекта от проводимой терапии и в любых других ситуациях, не соответствующих стандартному представлению о заболевании, необходимо иметь в виду орфанную патологию. Повышение уровня холестерина и триглицеридов у пациентов детского возраста с поражениями печени любой этиологии, в том числе инфекционной, должно насторожить специалиста в отношении ДЛКЛ. Своевременная диагностика позволит дать шанс пациентам на полноценную жизнь, предотвратить формирование инвалидизирующих последствий, а в некоторых случаях даже сохранить жизнь.

Литература

1. Wilson D.P., Patni N. Lysosomal Acid Lipase Deficiency. In: Endotext [Internet]. South Dartmouth (MA): MDText.com, Inc.; 2000–2020 Jan 18. PMID: 27809430.
2. Pritchard A.B., Strong A., Ficicioglu C. Persistent dyslipidemia in treatment of lysosomal acid lipase deficiency. Orphanet J Rare Dis. 2020;15(1):58. DOI: 10.1186/s13023-020-1328-6.
3. Lysosomal acid lipase deficiency (Electronic resource.) URL: https://www.omim.org/entry/278000?search=278000&highlight=278000 (access date: 29.03.2022).
4. Bernstein D.L., Hulkova H., Bialer M.G., Desnick R.J. Cholesteryl ester storage disease: review of the findings in 135 reported patients with an underdiagnosed disease. J Hepatol. 2013;58:1230–1243. DOI: 10.1016/j.jhep.2013.02.014.
5. Tebani A., Sudrié-Arnaud B., Boudabous H. et al. Large-scale screening of lipase acid deficiency in at risk population. Clin Chim Acta. 2021;519:64–69. DOI: 10.1016/j.cca.2021.04.005.
6. Баранов А.А., Намазова-Баранова Л.С., Гундобина О.С. и др. Дефицит лизосомной кислой липазы: клинические рекомендации по оказанию медицинской помощи детям. Педиатрическая фармакология. 2016;13(3):239–243. [Baranov A.A., Namazova-Baranova L.S., Gundobina O.S. et al. Deficiency of Lysosomic Acid Lipase: Clinical Recommendations for Child Health Care Delivery. Pediatric pharmacology. 2016;13(3):239–243 (in Russ.)]. DOI: 10.15690/pf.v13i3.1573.
7. Федяков М.А., Барбитов Ю.А., Серебрякова Е.А. и др. Исследование частоты встречаемости дефицита лизосомной кислой липазы в российской популяции. Педиатрическая фармакология. 2018;15(2):184–185. [Fedyakov M.A., Barbitov Yu.A., Serebryakova E.A. et al. The Incidence of Lysosomal Acid Lipase Deficiency in the Russian Population. Pediatric pharmacology. 2018;15(2):184–185 (in Russ.)]. DOI: 10.15690/pf.v15i2.1876.
8. Каменец Е.А., Печатникова Н.Л., Какаулина В.С. и др. Дефицит лизосомной кислой липазы у российских больных: молекулярная характеристика и эпидемиология. Медицинская генетика. 2019;18(8):3–16. [Kamenets E.A., Pechatnikova N.L., Kakaulina V.S. et al. Lysosome acid lipase deficiency in Russian patients: molecular characteristic and epydemiology. Medical Genetics. 2019;18(8):3–16 (in Russ.)]. DOI: 10.25557/2073-7998.2019.08.3-16.
9. Rare disease foundation. (Electronic resource.) URL: https://rarediseasefoundation.org/pages/about-us (access date: 29.03.2022).