DOI: 10.32364/2587-6821-2022-6-4-195-199

Популяция тучных клеток в яичке при патоспермии

Н.Г. Кульченко

ФГАОУ ВО РУДН, Москва, Россия

РЕЗЮМЕ

Мужской и женский факторы бесплодия могут стать причиной бесплодного брака в настоящее время с одинаковой частотой. Известно, что причинами мужского бесплодия могут быть варикоцеле, генетические нарушения, заболевания эндокринной системы, врожденная патология, травмы и воспалительные заболевания. Несмотря на достаточный арсенал методов диагностического поиска, у 1/3 мужчин форма мужского бесплодия остается неустановленной (идиопатической). На сегодняшний день показана роль тучных клеток (ТК) в развитии синдрома хронической тазовой боли, хронического простатита, хронического эпидидимита. Однако роль ТК в формировании мужского бесплодия до конца не ясна. Представлено клиническое наблюдение пациента с первичным мужским бесплодием, необструктивной азооспермией, которому с целью выявления причин бесплодия была проведена биопсия яичка. Морфологическое исследование биоптата выявило популяцию ТК в интерстиции яичка. Именно эта находка позволяет объяснить наличие фиброза оболочек извитых семенных канальцев у данного пациента. Выявленные фиброзные изменения в яичке приводят к нарушению проницаемости гематотестикулярного барьера и гибели клеток сперматогенного эпителия, что привело к развитию азооспермии у конкретного мужчины.

КЛЮЧЕВЫЕ СЛОВА: мужское бесплодие, патоспермия, нарушения сперматогенеза, тучные клетки, фиброз, азооспермия.

ДЛЯ ЦИТИРОВАНИЯ: *Кульченко Н.Г. Популяция тучных клеток в яичке при патоспермии. РМЖ. Медицинское обозрение. 2022;6(4):195–199. DOI: 10.32364/2587-6821-2022-6-4-195-199.*

Mast cell population in the testicle during pathospermia

N.G. Kulchenko

Peoples' Friendship University of Russia (RUDN University), Moscow, Russian Federation

ABSTRACT

Nowadays, male and female infertility factors can cause infertile marriage with the same frequency. It is known that the causes of male infertility can be varicocele, genetic disorders, endocrine diseases, congenital pathologies, injuries and inflammatory diseases. Despite a sufficient set of diagnostic techniques, the form of male infertility remains unidentified (idiopathic) in 1/3 of men. At present, the role of mast cells (MC) in the development of chronic pelvic pain syndrome, chronic prostatitis, and chronic epididymitis are shown. However, the role of MC in the formation of male infertility still remains open. The article presents a clinical case of a male patient with primary infertility and non-obstructive azoospermia, who underwent a testicular biopsy to identify the causes of infertility. Morphological examination of the biopsy specimen revealed the MC population in the testicular interstitium. This particular finding allows to explain the presence of fibrosis in the connective tissue and the epithelium of convoluted seminiferous tubules in this patient. The revealed testicular fibrosis led to a permeability disorder of the blood-testis barrier and a spermatogenic epithelial cell death, resulted in the development of azoospermia in the particular male patient.

KEYWORDS: male infertility, pathospermia, spermatogenesis disorders, mast cells, fibrosis, azoospermia.

FOR CITATION: *Kulchenko N.G. Mast cell population in the testicle during pathospermia. Russian Medical Inquiry. 2022;6(4):195–199 (in Russ.). DOI: 10.32364/2587-6821-2022-6-4-195-199.*

Введение

Бесплодный брак — проблема глобального масштаба. Каждая пятая супружеская пара вынуждена обратиться за медицинской помощью с проблемой зачатия ребенка [1]. Хотя репродуктивные проблемы чаще всего связывают с женщинами, однако в настоящее время бесплодие затрагивает и женщин, и мужчин в равной степени. По нашим наблюдениям, за последние три десятилетия частота мужского бесплодия динамически возросла, а качество спермы существенно снизилось.

Причины, которые приводят к мужскому бесплодию, могут быть разного характера: нарушения в работе эндокринной системы, генетические заболевания, нарушения синтеза и метаболизма андрогенов, варикоцеле, гидроцеле, крипторхизм, курение, заболевания добавочных половых желез [2, 3]. Наиболее частой причиной мужского бесплодия являются воспалительные заболевания предстательной железы, семенных пузырьков, придатка яичка [4]. Известно, что при воспалительных реакциях активируются клетки иммунной системы, которые обладают способностью мигрировать в рыхлую соединительную ткань и участвовать в процессах пролиферации и репарации. Эти процессы всегда сопровождаются выработкой интерлейкинов, факторов роста, цитокинов и т. д. К сожалению, при пролонгации воспаления вышеупомянутые факторы могут приводить к нарушению местного гомеостаза и повреждению локальных тканевых структур.

Повреждающее действие на сперматогенез и на сами половые клетки лимфоцитов и их хемокинов широко из-

вестно специалистам [5]. А вот влиянию тучных клеток (ТК) на сперматогенез посвящено небольшое количество публикаций.

Известно, что ТК формируются из гемопоэтических клеток-предшественников, но при этом зрелые ТК обычно не циркулируют в крови. Они мигрируют в периферические ткани, где приобретают свой зрелый фенотип [6]. Этому процессу, а также локальному созреванию и активации ТК способствует фактор стволовых клеток (SCF), продуцируемый различными клетками, включая фибробласты и эндотелиальные клетки. Сами ТК экспрессируют широкий спектр рецепторов, таких как FcεRI, Fcγ, рецепторы комплемента, цитокинов, хемокинов, гормонов и толл-подобные рецепторы. Это позволяет ТК синтезировать разнообразный и широкий спектр биологически активных продуктов [7]. Таким образом, зрелые ТК в норме накапливают большое количество электронноплотных цитоплазматических гранул, которые содержат биогенные амины, ферменты, цитокины и протеогликаны. Все эти вещества могут усиливать или подавлять иммунные реакции [7]. Стимуляция мембранных Fc-рецепторов ТК с помощью IgE приводит к немедленному высвобождению большого количества секреторных гранул, которые содержат гистамин, серотонин и другие медиаторы воспаления [8].

За последнее десятилетие накоплены сведения об участии ТК в патогенезе дерматитов, сердечно-сосудистых и онкологических заболеваний [9]. Однако роль ТК в формировании мужского бесплодия остается до конца не ясной.

Представляем клиническое наблюдение пациента с бесплодием, у которого возможным патогенетическим фактором бесплодия могло стать наличие ТК в интерстиции яичка (согласие пациента на публикацию его персональных данных получено).

Клиническое наблюдение

Пациент М., 34 года. Состоит в браке 5 лет. Контрацептивы не использует. Женский фактор бесплодия исключает. Три года наблюдался у уролога по месту жительства и получал стандартную терапию по поводу хронического бактериального простатита (антимикробные препараты, нестероидные противовоспалительные препараты, α-адреноблокаторы курсом 8 нед., 2 раза в год). Два года назад обратился к андрологу с целью обследования на предмет выявления возможных причин бесплодия. На момент обращения в спермограмме была зафиксирована олигозооспермия. На протяжении одного года лечился консервативно, получал антиоксидантную терапию, полиненасыщенные жирные кислоты омега-3, микроэлементы. Однако показатели спермограммы не улучшались.

Полгода назад после перенесенного переохлаждения у пациента М. при контрольном обследовании была выявлена азооспермия.

При осмотре: пациент М. нормостенического типа телосложения. Рост 176 см. Индекс массы тела 23,58 кг/м^2. Рост волос на теле по мужскому типу. Оба яичка расположены в мошонке. Вены обоих семенных канатиков не расширены. Кариотип 46 XY. Данные спермограммы (ВОЗ, 2010): объем 2,5 мл, цвет молочно-белый, консистенция умеренно вязкая, pH 7,2, сперматозоиды отсутствуют, лейкоциты 0,2 млн/л, лецитиновые зерна — скудное количество, IgG <28%. По данным УЗИ размер и структура обоих яичек не изменены. Таким образом, на основании лабораторно-клинических данных пациенту М. был установлен клинический диагноз: «Первичное мужское бесплодие, необструктивная азооспермия».

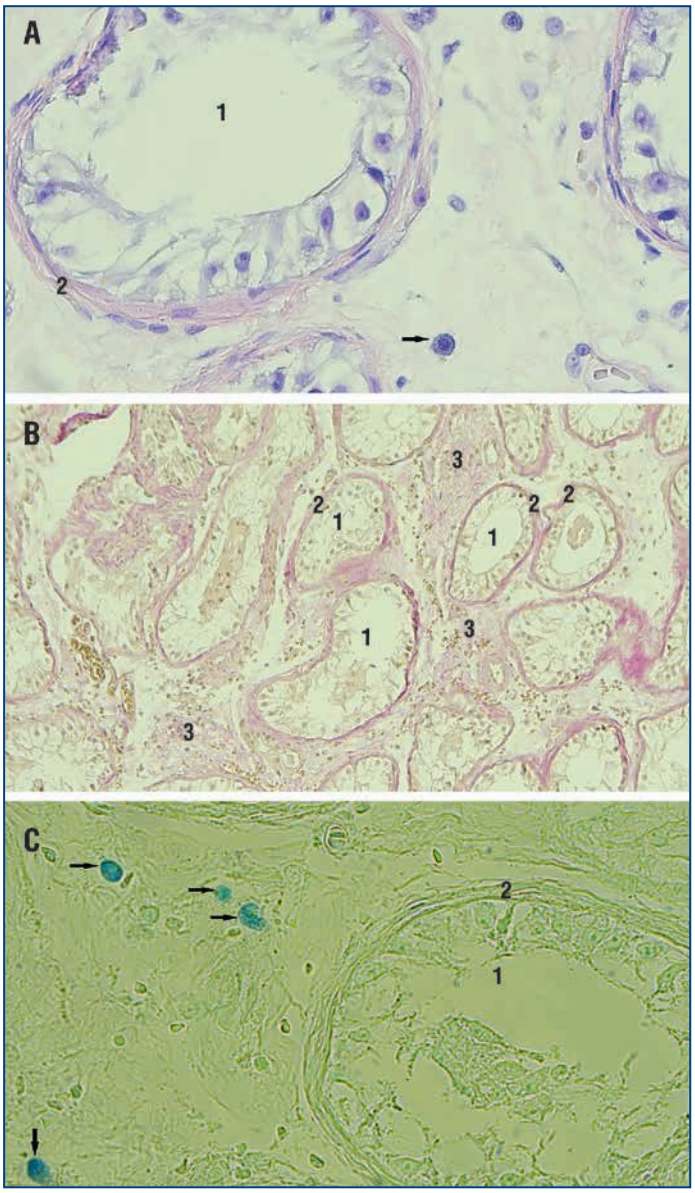

Рисунок. Яичко пациента М.

А — окраска гематоксилином и эозином. ×400; В — окраска по Ван Гизону. ×100; С — окраска толуидиновым синим. ×400.

1 — просвет извитого семенного канальца, 2 — фиброз оболочки извитого семенного канальца, 3 — фиброз интерстиция яичка. Черные стрелки указывает на ТК в интерстиции яичка

Figure. Biopsy specimen of the testicle of male patient M.

A — H&E stain. ×400; B — Van Gieson's stain. ×100; C — toluidine blue stain. ×400.

1 — lumen of the convoluted seminiferous tubule, 2 — epithelium fibrosis of the convoluted seminiferous tubule, 3 — fibrosis of the testicular interstitium. The black arrows indicate the MC in the testicular interstitial

Учитывая отсутствие половых клеток в эякуляте, пациенту была выполнена биопсия яичка. Биоптаты яичка фиксировали в нейтральном растворе 10% формалина в течение 2–3 сут с последующей окраской гистологических срезов.

Морфологический анализ среза яичка, окрашенного гематоксилином и эозином, выявил наличие синдрома

клеток Сертоли (см. рисунок, A). При этом на фоне отсутствия созревающих половых клеток в стенке извитых семенных канальцев наблюдался выраженный фиброз оболочек извитых семенных канальцев. В интерстиции яичка было отмечено повышенное содержание фибробластов и клеток, похожих на зернистые лейкоциты. С целью определения интенсивности фиброза и уточнения морфологии клеток в интерстиции яичка было решено провести дополнительную окраску. При окраске среза яичка по Ван Гизону был зафиксирован интенсивный склероз интерстиция яичка и выраженный фиброз оболочек сосудов и извитых семенных канальцев (см. рисунок, B). Окрашивание препаратов толуидиновым синим позволило визуализировать в соединительной ткани яичка популяцию ТК округлой и овальной формы с метахромазией (см. рисунок, C).

Учитывая полученную гистологическую картину в репродуктивном органе — яичке, можно сделать вывод, что перспективы консервативного и хирургического лечения мужского бесплодия у пациента М. нет. Паре было предложено выполнение протокола вспомогательных репродуктивных технологий с донацией сперматозоидов.

Обсуждение

Вирусы и бактерии считаются одними из наиболее частых причин мужского бесплодия. При этом даже после элиминации бактерий при хроническом воспалении сперматогенный эпителий остается разрушенным, а для восстановления сперматогенеза в яичках требуется 3–6 мес. Однако при хроническом рецидивирующем воспалении сперматогенез может восстановиться не полностью, что может стать определяющим фактором в развитии бесплодия.

Известно участие ТК в патогенезе женского бесплодия [10]. ТК чаще обнаруживаются в эндометрии в виде округлых или овальных зернистых клеток [11]. Чаще популяцию ТК удается выявить в миометрии и прилегающем базальном слое эндометрия. Гистамин, выделяемый ТК, действуя через H_1-рецепторы, стимулирует пролиферацию фибробластов и синтез коллагена. Триптаза и химаза, содержащиеся в гранулах ТК, оказывают митогенное действие на фибробласты [12]. Следовательно, ТК могут способствовать фиброзу тканей. Таким образом, накопление ТК в очагах эндометриоза и протеазы, секретируемые ТК, играют роль в фиброгенезе и накоплении коллагена I типа при эндометриозе на всех стадиях оварио-менструального цикла [13]. В образцах плаценты, полученных после прерывания беременности, увеличено количество плацентарных ТК. Накопление ТК во всех слоях эндометрия было выявлено у женщин с невынашиванием беременности в анамнезе [13].

Влияние ТК на мужской фактор бесплодия до конца не изучено. Получены данные о повышенном содержании ТК как в эякуляте, так и непосредственно в тканях репродуктивных органов. Так, анализ образцов семенной жидкости бесплодных мужчин с астенозооспермией показал, что количество ТК у этих пациентов было больше, чем у здоровых мужчин [14].

По данным H. Welter et al. [15], ТК редко встречаются в тканях яичка здоровых мужчин. Однако у пациентов с атрофией извитых семенных канальцев доля ТК увеличивалась почти в 5 раз [15]. Количество ТК у пациентов с нарушением созревания половых клеток было достоверно выше в 2,5 раза по сравнению со здоровыми мужчинами [16]. Кроме того, была обнаружена значительная отрицательная корреляция между количеством ТК и индексом Ki67 при патоспермии [16].

M.M. Roaiah et al. [17] провели сравнительный анализ биоптатов яичка (n=100) у бесплодных (обструктивная и необструктивная азооспермия) и здоровых мужчин. У пациентов с секреторной азооспермией (в извитых семенных канальцах были зафиксированы синдром клеток Сертоли и блок мейоза) было выявлено значительное увеличение различных популяций ТК по сравнению с другими двумя группами наблюдения. Авторы отметили незначительное увеличение ТК в яичке при обструктивной азооспермии по сравнению с контролем. Однако в обеих группах бесплодных мужчин количество ТК отрицательно коррелировало с количественной оценкой сперматогенеза по Джонсону (p=0,001) [17].

Исследование S.M. Kollur et al. [18] показало, что количество ТК, находящихся в интерстиции яичка, было в 1,2 раза больше у бесплодных мужчин по сравнению с пациентами с клинической картиной орхоэпидидимита. Позже S.J. Chen et al. [19] провели количественный и качественный анализ тестикулярных ТК у двух групп пациентов: мужчин с азооспермией и хроническим воспалением яичка и лиц мужского пола с азооспермией без хронического воспаления яичка. На основании своих наблюдений авторы сделали вывод, что количество ТК значительно преобладало в первой группе пациентов, что объясняет активацию ТК при воспалительных реакциях [19]. В свою очередь, изменение функциональной активности ТК приводит к активации фибробластов и ремоделированию соединительной ткани как интерстиция яичка, так и оболочки извитых семенных канальцев, что обусловливает нарушение проницаемости гематотестикулярного барьера.

В представленном клиническом наблюдении у пациента с идиопатическим необструктивным бесплодием по результатам морфологического исследования в интерстиции яичка была выявлена популяция ТК. Именно эта находка позволяет объяснить наличие фиброза интерстиция и оболочки извитых семенных канальцев у данного пациента. Следствием фиброзных изменений в яичке является нарушение проницаемости гематотестикулярного барьера и гибель клеток сперматогенного эпителия, что привело к развитию азооспермии у конкретного мужчины.

Несмотря на свою многофакторную природу, мужское бесплодие еще не полностью изучено, и у довольно большого числа пациентов патогенез данного состояния остается неясным и бесплодие расценивается как идиопатическое [2, 20]. Возможно, это наблюдение прольет свет на дополнительный фактор патогенеза мужского бесплодия, который нуждается в более углубленном изучении.

Заключение

Высвобождая провоспалительные медиаторы, хемотаксические факторы и иммунорегуляторные цитокины, которые способствуют развитию фибриллогенеза, ТК, расположенные в интерстиции яичка, могут приводить к снижению тестикулярной функции. Данный факт нашел подтверждение в представленном клиническом наблюдении пациента с необструктивной азооспермией и без явных объективных

причин мужского фактора бесплодия, у которого в интерстициальном пространстве яичка были обнаружены ТК. Одним из векторов последующих исследований, посвященных изучению причин идиопатического бесплодия, может стать оценка вклада ТК, что, однако, представляется довольно непростой задачей в связи с этическим аспектом (необходимостью проведения биопсии яичка).

Благодарность

Выражаю благодарность Атякшину Дмитрию Андреевичу, д.м.н., директору научно-образовательного ресурсного центра «Инновационные технологии иммунофенотипирования, цифрового пространственного профилирования и ультраструктурного анализа» ФГАОУ ВО РУДН за помощь в обработке полученного материала.

Acknowledgements

The author is grateful to Dmitry A. Atyashkin, Dr. Sc. (Med.), Director of the Scientific and Educational Resource Center "Innovative Technologies of Immunophenotyping, Digital Spatial Profiling and Ultrastructural Analysis" of the Peoples' Friendship University of Russia, for the technical edition.

Литература

1. Szkodziak P., Wozniak S., Czuczwar P. et al. Infertility in the light of new scientific reports — focus on male factor. Ann Agric Environ Med. 2016;23(2):227–230. DOI: 10.5604/12321966.1203881.
2. Стуров Н.В., Пашина Н.Р., Рыжакин С.М. и др. Оксидативный стресс при патоспермии. Патогенетические аспекты. Медицинский вестник Северного Кавказа. 2019;14(3):475–478. DOI: 10.14300/mnnc.2019.14115.
3. Кульченко Н.Г. Паховая герниопластика и мужское здоровье. Исследования и практика в медицине. 2019;6(3):65–73. DOI: 10.17709/2409-2231-2019-6-3-6.
4. Виноградов И.В., Живулько А.Р., Королев С.В. Инфекции добавочных половых желез, механизмы влияния на мужскую фертильность. Вестник урологии. 2019;7(4):43–48. DOI: 10.21886/2308-6424-2019-7-4-43-48.
5. Gong J., Zeng Q., Yu D., Duan Y.G. T Lymphocytes and Testicular Immunity: A New Insight into Immune Regulation in Testes. Int J Mol Sci. 2020;22(1):57. DOI: 10.3390/ijms22010057.
6. Komi D.E.A., Khomtchouk K., Santa Maria P.L. A review of the contribution of mast cells in wound healing: involved molecular and cellular mechanisms. Clin Rev Allergy Immunol. 2020;58(3):298–312. DOI: 10.1007/s12016-019-08729-w.
7. Gri G., Frossi B., D'Inca F. et al. Mast cell: an emerging partner in immune interaction. Front Immunol. 2012;3:120. DOI: 10.3389/fimmu.2012.00120.
8. Atiakshin D., Buchwalow I., Tiemann M. Mast cells and collagen fibrillogenesis. Histochem Cell Biol. 2020;154(1):21–40. DOI: 10.1007/s00418-020-01875-9.
9. Соболева М.Ю., Никитюк Д.Б., Алексеева Н.Т. и др. Гистотопография тучных клеток кожи при моделировании ожога в условиях применения различных методов регионарного воздействия. Гены и клетки. 2021;16(1):69–74. DOI: 10.23868/202104011.
10. Енькова Е.В., Атякшин Д.А., Гайская О.В., Хоперская О.В. Оценка популяции тучных клеток децидуальной ткани и статуса витамина D у женщин с неразвивающейся беременностью в эмбриональном периоде. Вестник новых медицинских технологий. 2018;25(3):21–27. DOI: 10.24411/1609-2163-2018-16141.
11. Derbala Y., Elazzamy H., Bilal M. et al. Mast cell-induced immunopathology in recurrent pregnancy losses. Am J Reprod Immunol. 2019;82(1):e13128. DOI: 10.1111/aji.13128.
12. Atiakshin D., Buchwalow I., Tiemann M. Mast cell chymase: morphofunctional characteristics. Histochem Cell Biol. 2019;152(4):253–269. DOI: 10.1007/s00418-019-01803-6.
13. Elieh Ali Komi D., Shafaghat F., Haidl G. Significance of mast cells in spermatogenesis, implantation, pregnancy, and abortion: Cross talk and molecular mechanisms. Am J Reprod Immunol. 2020;83(5):e13228. DOI: 10.1111/aji.13228.
14. El-Karaksy A., Mostafa T., Shaeer O.K. et al. Seminal mast cells in infertile asthenozoospermic males. Andrologia. 2007;39(6):244–247. DOI: 10.1111/j.1439-0272.2007.00795.x.
15. Welter H., Köhn F.M., Mayerhofer A. Mast cells in human testicular biopsies from patients with mixed atrophy: increased numbers, heterogeneity, and expression of cyclooxygenase 2 and prostaglandin D2 synthase. Fertil Steril. 2011;96(2):309–313. DOI: 10.1016/j.fertnstert.2011.05.035.
16. Abdel-Hamid A.A.M., Atef H., Zalata K.R., Abdel-Latif A. Correlation between testicular mast cell count and spermatogenic epithelium in non-obstructive azoospermia. Int J Exp Pathol. 2018;99(1):22–28. DOI: 10.1111/iep.12261.
17. Roaiah M.M., Khatab H., Mostafa T. Mast cells in testicular biopsies of azoospermic men. Andrologia. 2007;39(5):185–189. DOI: 10.1111/j.1439-0272.2007.00793.x.
18. Kollur S.M., Pattankar V.L., El Hag I.A. Mast cells in testicular lesions. Ups J Med Sci. 2004;109(3):239–245. DOI: 10.3109/2000-1967-086.
19. Chen S.J., Duan Y.G., Haidl G., Allam J.P. Predomination of IL-17-producing tryptase-positive/chymase-positive mast cells in azoospermic chronic testicular inflammation. Andrologia. 2016;48(6):617–625. DOI: 10.1111/and.12487.
20. Esteves S.C. Novel concepts in male factor infertility: clinical and laboratory perspectives. J Assist Reprod Genet. 2016;33(10):1319–1335. DOI: 10.1007/s10815-016-0763-8.

References

1. Szkodziak P., Wozniak S., Czuczwar P. et al. Infertility in the light of new scientific reports — focus on male factor. Ann Agric Environ Med. 2016;23(2):227–230. DOI: 10.5604/12321966.1203881.
2. Sturov N.V., Pashina N.R., Ryzhakin S.M. et al. The effect of oxidative stress on semen quality. Pathogenetic aspects. Medical News of North Caucasus. 2019;14(3):475–478 (in Russ.). DOI: 10.14300/mnnc.2019.14115.
3. Kulchenko N.G. Inguinal hernia repair and male health. Research and Practical Medicine Journal (Issled. prakt. med.). 2019;6(3):65–73 (in Russ.). DOI: 10.17709/2409-2231-2019-6-3-6.
4. Vinogradov I.V., Zhivulko A.R., Korolev S.V. Male accessory gland infections: mechanisms of influence on male fertility. Urology Herald. 2019;7(4):43–48 (in Russ.). DOI: 10.21886/2308-6424-2019-7-4-43-48.
5. Gong J., Zeng Q., Yu D., Duan Y.G. T Lymphocytes and Testicular Immunity: A New Insight into Immune Regulation in Testes. Int J Mol Sci. 2020;22(1):57. DOI: 10.3390/ijms22010057.
6. Komi D.E.A., Khomtchouk K., Santa Maria P.L. A review of the contribution of mast cells in wound healing: involved molecular and cellular mechanisms. Clin Rev Allergy Immunol. 2020;58(3):298–312. DOI: 10.1007/s12016-019-08729-w.
7. Gri G., Frossi B., D'Inca F. et al. Mast cell: an emerging partner in immune interaction. Front Immunol. 2012;3:120. DOI: 10.3389/fimmu.2012.00120.
8. Atiakshin D., Buchwalow I., Tiemann M. Mast cells and collagen fibrillogenesis. Histochem Cell Biol. 2020;154(1):21–40. DOI: 10.1007/s00418-020-01875-9.
9. Soboleva M.Yu., Nikityuk D.B., Alexeeva N.T. et al. Features of histotopography of skin mast cells when simulating a burn under conditions of using various methods of regional exposure. Genes and Cells. 2021;16(1):69–74 (in Russ.). DOI: 10.23868/202104011.
10. Enkova E.V., Atiakshin D.A., Gaiskaya O.V., Hoperskaya O.V. Evaluation of the population of the mast cells of the decidual tissue and the status of vitamin D in women with undeveloped pregnancy in the embryonic period. Journal of New Medical Technologies. 2018;25(3):21–27 (in Russ.). DOI: 10.24411/1609-2163-2018-16141.
11. Derbala Y., Elazzamy H., Bilal M. et al. Mast cell-induced immunopathology in recurrent pregnancy losses. Am J Reprod Immunol. 2019;82(1):e13128. DOI: 10.1111/aji.13128.
12. Atiakshin D., Buchwalow I., Tiemann M. Mast cell chymase: morphofunctional characteristics. Histochem Cell Biol. 2019;152(4):253–269. DOI: 10.1007/s00418-019-01803-6.
13. Elieh Ali Komi D., Shafaghat F., Haidl G. Significance of mast cells in spermatogenesis, implantation, pregnancy, and abortion: Cross talk and molecular mechanisms. Am J Reprod Immunol. 2020;83(5):e13228. DOI: 10.1111/aji.13228.

14. El-Karaksy A., Mostafa T., Shaeer O.K. et al. Seminal mast cells in infertile asthenozoospermic males. Andrologia. 2007;39(6):244–247. DOI: 10.1111/j.1439-0272.2007.00795.x.
15. Welter H., Köhn F.M., Mayerhofer A. Mast cells in human testicular biopsies from patients with mixed atrophy: increased numbers, heterogeneity, and expression of cyclooxygenase 2 and prostaglandin D2 synthase. Fertil Steril. 2011;96(2):309–313. DOI: 10.1016/j.fertnstert.2011.05.035.
16. Abdel-Hamid A.A.M., Atef H., Zalata K.R., Abdel-Latif A. Correlation between testicular mast cell count and spermatogenic epithelium in non-obstructive azoospermia. Int J Exp Pathol. 2018;99(1):22–28. DOI: 10.1111/iep.12261.
17. Roaiah M.M., Khatab H., Mostafa T. Mast cells in testicular biopsies of azoospermic men. Andrologia. 2007;39(5):185–189. DOI: 10.1111/j.1439-0272.2007.00793.x.
18. Kollur S.M., Pattankar V.L., El Hag I.A. Mast cells in testicular lesions. Ups J Med Sci. 2004;109(3):239–245. DOI: 10.3109/2000-1967-086.
19. Chen S.J., Duan Y.G., Haidl G., Allam J.P. Predomination of IL-17-producing tryptase-positive/chymase-positive mast cells in azoospermic chronic testicular inflammation. Andrologia. 2016;48(6):617–625. DOI: 10.1111/and.12487.
20. Esteves S.C. Novel concepts in male factor infertility: clinical and laboratory perspectives. J Assist Reprod Genet. 2016;33(10):1319–1335. DOI: 10.1007/s10815-016-0763-8.

СВЕДЕНИЯ ОБ АВТОРЕ:
Кульченко Нина Геннадьевна — *к.м.н., врач-уролог, врач ультразвуковой диагностики, доцент кафедры анатомии человека медицинского института ФГАОУ ВО РУДН; 117198, Россия, г. Москва, ул. Миклухо-Маклая, д. 6; ORCID iD 0000-0002-4468-3670.*
Контактная информация: *Кульченко Нина Геннадьевна, e-mail: kle-kni@mail.ru.*
Прозрачность финансовой деятельности: *автор не имеет финансовой заинтересованности в представленных материалах или методах.*
Конфликт интересов *отсутствует.*
Статья поступила *20.01.2022.*
Поступила **после рецензирования** *14.02.2022.*
Принята в печать *14.03.2022.*

ABOUT THE AUTHOR:
Nina G. Kulchenko — *C. Sc. (Med.), urologist, ultrasound specialist, Associate Professor of the Department of Human Anatomy of the Medical Institute, Peoples' Friendship University of Russia (RUDN University); 6 Miklukho-Maklaya str., Moscow, 117198, Russian Federation; ORCID iD 0000-0002-4468-3670.*
Contact information: *Nina G. Kulchenko, e-mail: kle-kni@mail.ru.*
Financial Disclosure: *no author has a financial or property interest in any material or method mentioned.*
There is no **conflict of interests**.
Received *20.01.2022.*
Revised *14.02.2022.*
Accepted *14.03.2022.*