Инфаркт миокарда у молодого мужчины со специфическими факторами риска ишемической болезни сердца, длительно занимавшегося бодибилдингом

К.м.н. А.Ю. Мартынов, М.Л. Диане, С. Байрамов

ФГАОУ ВО РУДН, Москва

РЕЗЮМЕ

Большинство исследователей инфаркта миокарда отмечают постепенное его «омоложение». В статье представлено клиническое наблюдение молодого мужчины 28 лет, длительно занимавшегося бодибилдингом, поступившего с клиникой острого инфаркта миокарда, подтвержденного данными электрокардиографии. Коронароангиография выявила протяженный окклюзивный тромбоз передней нисходящей артерии в проксимальном сегменте, потребовавший многократной тромбоэкстракции, проведения ангиопластики, установки стента с лекарственным покрытием. Особенностью наблюдения является то, что у пациента имелся только один классический фактор риска ишемической болезни сердца — хронический стресс. Оценка по тесту Ридера соответствовала 1,71 балла (высокий уровень психоэмоционального стресса). В то же время присутствовали специфические модифицируемые факторы риска развития инфаркта миокарда — злоупотребление энергетическими напитками в течение 8 лет (до 1,5 л в сутки) и длительное употребление анаболических стероидов (таблеток метандростенолона и тестостерона внутримышечно). Среди возможных причин развития инфаркта миокарда рассмотрена роль перенесенной незадолго до этого тяжелой инфекции, спровоцировавшей активизацию факторов системного воспаления и протромботическую активность, а также нарушение режима тренировок.

Ключевые слова: *инфаркт миокарда, молодой возраст, фактор риска, бодибилдинг, энергетические напитки, анаболические стероиды, коронароангиография, острая аневризма желудочка.*

Для цитирования: *Мартынов А.Ю., Диане М.Л., Байрамов С. Инфаркт миокарда у молодого мужчины со специфическими факторами риска ишемической болезни сердца, длительно занимавшегося бодибилдингом. РМЖ. 2020;10:35–39.*

ABSTRACT

Myocardial infarction in a young male patient with specific risk factors for coronary heart disease who was a bodybuilder for a long time

A.Yu. Martynov, M.L. Diane, S. Bayramov

Peoples' Friendship University of Russia, Moscow

Most researchers of myocardial infarction note its gradual "rejuvenation". The article presents a clinical case of a young male patient (28 y.o.), who was a bodybuilder for a long time and was admitted to the hospital with the acute myocardial infarction confirmed by electrocardiography data. Coronary angiography revealed an occlusion of the left anterior descending artery with thrombus formation in the proximal segment, which required repeated thromboextraction, angioplasty, and the installation of a drug-eluting stent. The case specificity was that the patient had only one classic risk factor for coronary heart disease — chronic stress. The Reeder's test score was 1.71 (high level of psychoemotional stress). At the same time, there were specific modifiable risk factors for myocardial infarction — abuse of energy drinks for 8 years (up to 1.5 liters per day) and long-term use of anabolic steroids (methandrostenolone and testosterone tablets intramuscularly). The role of severe infection (which patient has suffered shortly before) that provoked activation of systemic inflammation factors and prothrombotic activity, as well as the violation of the training regime, was considered among the possible causes of myocardial infarction.

Keywords: *myocardial infarction, young age, risk factor, bodybuilding, energy drinks, anabolic steroids, coronary angiography, acute ventricular aneurysm.*

For citation: *Martynov A.Yu., Diane M.L., Bayramov S. Myocardial infarction in a young male patient with specific risk factors for coronary heart disease who was a bodybuilder for a long time. RMJ. 2020;10:35–39.*

Введение

Начиная со второй половины XX в. большинство исследователей инфаркта миокарда (ИМ) стали отмечать постепенное его «омоложение». В то же время с 1970-х гг. на фоне улучшения медицинской помощи происходило постепенное снижение заболеваемости и смертности от ИМ [1, 2].

В XXI в. данная тенденция сохранилась. Так, в Великобритании общая заболеваемость ИМ с 2002 по 2010 г. снизилась у мужчин на 33%, у женщин — на 31%, в возрастной группе от 30 до 55 лет у мужчин — на 26%, у женщин — на 12%. За этот же период снижение смертности от ИМ во всех возрастных группах составило у мужчин 50%, у женщин — 53%, в возрастной группе от 30 до 55 лет — 39% и 41% соответственно. Общее количество случаев ИМ в популяции моложе 55 лет составило 11,3%: среди мужчин — 15,5%, среди женщин — 5,4% [3].

Согласно данным Национального реестра США (ACTION Registry) за 2007–2014 гг. из 322 523 пациентов с ИМ с подъемом и без подъема ST, прошедших коронароангиографию, доля пациентов моложе 50 лет составила 18% (57 879 человек) [4].

Как видно из представленных данных, частота ИМ у пациентов моложе 50–55 лет варьирует от 11% до 18% среди всех возрастных групп и характеризуется наименьшим снижением общей заболеваемости и смертности от ИМ. Более существенная динамика в остальных возрастных группах связана со снижением факторов риска ишемической болезни сердца (ИБС). Среди пациентов молодого возраста выявляются специфические модифицируемые факторы риска ИБС и ИМ, которые в настоящее время получили широкое распространение. Сюда относят злоупотребление наркотическими токсическими веществами, среди которых чаще всего выявляют употребление кокаина [5, 6]. В токсических дозах анаболические стероиды и энергетические напитки оказывают различные неблагоприятные эффекты на сердечно-сосудистую систему и могут провоцировать развитие ИМ [7, 8]. Другими значимыми факторами являются психологический стресс и депрессия, нарушение свертываемости крови [9, 10].

Приводим собственное клиническое наблюдение молодого пациента со специфическими факторами риска ИБС.

Клиническое наблюдение

Пациент С., 28 лет, поступил 25.06.2019 в ГБУЗ «ГКБ им. С.С. Юдина ДЗМ» в отделение реанимации и интенсивной терапии по скорой медицинской помощи с жалобами на очень сильные давящие боли за грудиной и в области сердца, отдающие в спину, обе руки, левую ключицу, выраженную одышку, слабость, холодный пот.

Анамнез заболевания. Пациент — активный спортсмен. С 2011 г. занимался боевыми единоборствами с регулярными спортивными тренировками, которые сопровождались поднятием тяжестей и приемом анаболических стероидов (метандростенолон и тестостерон) курсами раз в 3–4 мес. С 2011 г. постоянно принимает один и тот же энергетический напиток (состав: альпийская вода, таурин (250 мг / 100 мл), кофеин (32 мг / 100 мл), витамины группы В (B_3, B_5, B_6, B_{12}), сахароза, глюкоза, регуляторы кислотности (лимонная кислота, гидрокарбонат натрия, карбонат магния), красители (сахарный колер простой, рибофлавин), ароматизаторы) по 250 мл по 5–6 банок в сутки. С 2016 г. прекратил заниматься боевыми единоборствами, но продолжал регулярные физические тренировки с поднятием тяжестей. В 2017 г. начал курить по 10 сигарет в день, с апреля 2019 г. курит по 20 сигарет в день. С июля 2018 г. после смерти отца от черепно-мозговой травмы с кровоизлиянием в мозг пациент находился в состоянии психоэмоционального стресса, спал по 4–6 ч в сутки, не чувствовал себя отдохнувшим после сна. В течение этого времени интенсивно работал и активно занимался бодибилдингом. В конце мая 2019 г. после кровопускания (по религиозному обряду) у больного повысилась температура тела до 39 °С, появилось частое мочеиспускание. Данные проявления отмечались в течение 2 нед., но к врачам не обращался и лекарства не принимал. С этого времени до момента госпитализации похудел на 10 кг.

22.06.2019 пациент начал очередной курс анаболических гормонов. 24.06.2019 в 22:00 после употребления 1 банки энергетического напитка пациент приступил к физической тренировке, хотя обычно тренируется днем. В начале тренировки внезапно возникли очень сильные головные боли, головокружение, затем тошнота и однократная рвота. Прекратил тренировку и вернулся домой. Около 24 ч ночи обратился в отделение оказания круглосуточной медицинской помощи, где был осмотрен терапевтом. Выполненная тогда же электрокардиограмма (ЭКГ) изменений не показала. Лечение назначено не было. 25.06.2019 около 2 ч ночи пациент проснулся из-за сильной боли за грудиной и в области сердца, отдающей в спину, обе руки и левую ключицу. Больной терпел боль в течение всего дня, лекарств не принимал, за медицинской помощью не обращался. 25.06.2019 в 19 ч в связи с присоединением слабости, холодного пота, выраженной одышки и нарастанием болей вплоть до чувства страха смерти больной вызвал скорую помощь и был доставлен в больницу.

Анамнез жизни. В детстве перенес аппендэктомию и гепатит А. Лекарства не принимал. Аллергии не отмечал. Алкоголь не употребляет. Привычное артериальное давление (АД) 110/70 мм рт. ст. Наследственность по сердечно-сосудистым заболеваниям не отягощена.

Результаты физикального обследования при поступлении. Состояние тяжелое. Сознание ясное. Положение активное. Кожные покровы обычной окраски, теплые, влажные. Отеков нет. Рост 176 см, масса тела 81 кг, индекс массы тела 26,15 кг/м^2, окружность талии 88 см, температура тела 37,1 °С. При перкуссии звук легочный, притупления нет. При аускультации дыхание везикулярное, хрипов нет, частота дыхательных движений (ЧДД) 18 в минуту, насыщение крови кислородом 96%. Область сердца не изменена, верхушечный толчок ослабленный. Перкуторно: границы сердца не расширены. При аускультации тоны сердца звучные, ритмичные, отмечается ослабление I тона на верхушке. ЧСС 90 в минуту, АД 100/70 мм рт. ст. Периферические артерии и вены не изменены. Язык розовый, влажный. Живот симметричный, при пальпации мягкий, безболезненный. Пальпируется край печени по краю реберной дуги. Область почек не изменена. Симптом поколачивания отрицательный.

Результаты клинико-диагностического обследования. *Рентгенография грудной клетки* (25.06.2019): без патологии.

Данные ЭКГ при поступлении (25.06.2019; рис. 1, А): отмечался подъем сегмента ST в отведениях I, AVL, V1–V6 с максимумом до 6 мм — острая стадия переднераспространенного ИМ левого желудочка (ЛЖ).

Коронароангиография (25.06.2019): тип кровоснабжения сердца сбалансированный. Ствол левой коронарной артерии обычно развит, не изменен. Окклюзия передней нисходящей артерии (ПНА) в проксимальном сегменте, дистальные сегменты не визуализируются. Диагональная ветвь не визуализируется (рис. 2, А). Огибающая ветвь, ветвь тупого края, правая коронарная артерия не изменены. Заключение: острая окклюзия ПНА.

25.06.2019 проведена операция: механическая реканализация, тромбэкстракция, ангиопластика и стентирование ПНА стентом с лекарственным покрытием (1DES).

Ход операции. Коронарным проводником проведена реканализация окклюзии проксимального сегмента ПНА, проводник проведен в ее дистальный сегмент. Выполнена тромбэкстракция, удалены фрагменты тромбов (с фибринным содержимым). При контрольной коронарографии результат признан неоптимальным: тромботическая окклюзия дистального и верхушечного сегментов ПНА, окклюзия дистального сегмента диагональной ветви. В зоне окклюзии выполнена ангиопластика баллонным катетером 2,0×20 и 2,5×20 мм давлением 14 атм. Подключен раствор эптифибатида 6,2 мл

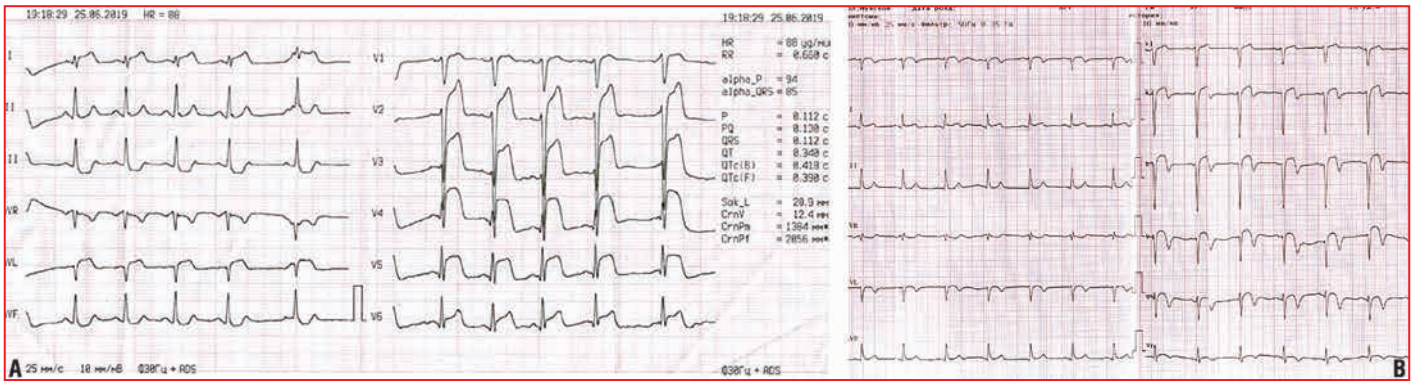

Рис. 1. Данные ЭКГ при поступлении (А) и при выписке (В)

(2-кратно), параллельно подключено дозированное введение препарата со скоростью 11 мл/ч. В зону резидуального стеноза проксимального сегмента ПНА позиционирован и имплантирован стент Promus PREMIER (Boston Scientific, США) 3,5×28 мм (давление 18 атм.). В области окклюзии многократно выполнены тромбэкстракции (с удалением фрагментов тромбов) и ангиопластика баллонными катетерами 2,0×20 и 2,5×20 мм давлением 4 и 6 атм. Кровоток в области стентируемого сегмента TIMI (Thrombolysis In Myocardial Infarction) — 3 (нормальный кровоток); зон диссекций, экстравазации контрастного препарата, остаточных гемодинамически значимых стенозов нет. Кровоток в дистальном и верхушечном сегментах TIMI — 0 (отсутствие антеградного кровотока).

Непосредственный результат. Кровоток в ПНА: TIMI 3 (в проксимальном сегменте), TIMI 0 (в дистальном и верхушечном сегментах; рис. 2, В).

Эхокардиография (ЭхоКГ) в В- и М-режиме с допплеровским анализом (26.06.2019). В- и М-режим: аорта не уплотнена, корень 3,4 см, восходящий отдел 3,5 см (норма 2,0–3,7 см). Клапанный аппарат интактный. Левое предсердие: переднезадний размер 3,6 см (норма 2,0–4,0 см), апикальный размер 3,7×4,2 см (норма <4,4×4,8 см). Правое предсердие: 3,2×3,8 см (норма <4,4×4,8 см). Правый желудочек: переднезадний размер 2,5 см (норма 2,1–3,5 см), межжелудочковая перегородка 1,0 см (норма 0,6–1,0 см). Задняя стенка ЛЖ 1,0 см (норма 0,6–1,0 см). ЛЖ: конечный диастолический размер 5,5 см (норма у мужчин 4,2–5,8 см); конечный систолический размер 4,4 см. Фракция выброса ЛЖ 38% (норма у мужчин >52%). Нарушение сократимости миокарда — акинез базально-перегородочного, среднеперегородочного, верхнеперегородочного, верхнебокового, верхненижнего, верхнепереднего, верхнезаднего сегментов, базального переднеперегородочного, среднего переднеперегородочного сегментов ЛЖ. Разделения листков перикарда нет. Нижняя полая вена не расширена, коллабирует на вдохе >50%. Допплеровский анализ: аортальный клапан — регургитации не выявлено, митральный клапан — регургитация I степени, трикуспидальный клапан — регургитация I степени. Систолическое давление в легочной артерии 20 мм рт. ст. Клапан легочной артерии: регургитация I степени.

Заключение. Полости сердца не расширены. Нарушение локальной сократимости ЛЖ. Снижение глобальной сократительной способности ЛЖ. Недостаточность митрального клапана I степени. Недостаточность трикуспидального клапана I степени.

В отделении рентгенэндоваскулярной хирургии проводилось следующее *лечение*: гепарин 5000 МЕ/мл подкожно 4 р./сут, ацетилсалициловая кислота 100 мг 1 таблетка вечером, омепразол 20 мг 1 таблетка 1 р./сут (25.06.2020–01.07.2020), варфарин 2,5 мг по 2 таблетки вечером,

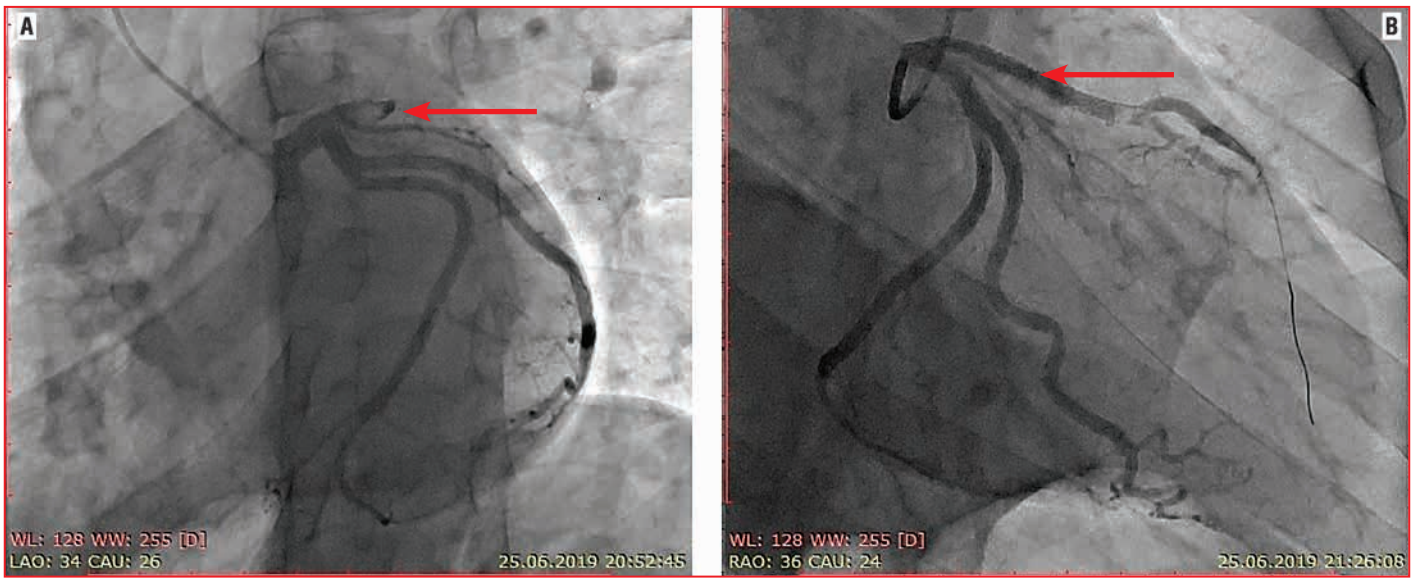

Рис. 2. Данные интраоперационной коронароангиографии. А – полная окклюзия ПНА тромбом в проксимальном сегменте; В – восстановление кровотока в ПНА после тромбэкстракции, баллонной ангиопластики и стентирования

бисопролол 5 мг 1 таблетка утром, аторвастатин 40 мг 1 таблетка вечером, клопидогрел 75 мг 1 таблетка утром, эналаприл 2,5 мг 1 р./сут, спиронолактон 25 мг 1 таблетка утром (01.07.2020–04.07.2020).

Данные лабораторных методов исследования в динамике наблюдения. Клинический анализ крови: 26.06.2019 — гемоглобин 164,0 г/л, эритроциты $5{,}44\times10^{12}$/л, тромбоциты 193×10^{9}/л, лейкоциты $17{,}2\times10^{9}$/л, гематокрит 47,3; 02.06.2019 — гемоглобин 162,0 г/л, эритроциты $5{,}52\times10^{12}$/л, тромбоциты 198×10^{9}/л, лейкоциты $7{,}51\times10^{9}$/л, СОЭ 19 мм/ч, гематокрит 47,5.

Биохимический анализ крови: 26.06.2019 — глюкоза 6,94 ммоль/л, холестерин 4,07 ммоль/л, триглицериды 1,94 ммоль/л, белок общий 61 г/л, мочевина 4,4 ммоль/л, креатинин 63,53 мкмоль/л, билирубин общий 8,8 мкмоль/л, натрий 137 ммоль/л, калий 3,5 ммоль/л, хлор 98 ммоль/л; 27.06.2019 — без патологии.

Глюкоза цельной крови: 27.06.2019 — 5,5, 10,3, 7,1 ммоль/л, 28.06.2019 и 02.07.2019 — в пределах нормы.

Общий анализ мочи: 26.06.2019 — белок 0,5 г/л; 02.07.2019 — белок отрицательный.

Коагулограмма: 26.06.2019 и 29.06.2019 — в пределах нормы; 28.06.2019 — активированное частичное тромбопластиновое время (АЧТВ) >100 с; международное нормализованное отношение (МНО) 1,00, протромбиновое время 13,3 с; 01, 02, 03 и 04.07.2019 — АЧТВ 24,0 с, МНО 0,88, 2,10, 1,96 и 2,50 соответственно; 03 и 04.07.2019 — протромбиновое время 23,8 и 29,7 с соответственно.

Тропонин (26.06.2019) 27,00–89,70 нг/мл.

Оценка психоэмоционального стресса по тесту Ридера соответствовала 1,71 балла — высокий уровень психоэмоционального стресса.

Суточный мониторинг ЭКГ по Холтеру (02.07.2019): синусовый ритм. Максимальная ЧСС 112 в минуту. Минимальная ЧСС 69 в минуту. Средняя ЧСС 78 в минуту. Зарегистрированы 1 одиночная желудочковая и 2 одиночные наджелудочковые экстрасистолы. Достоверной ишемической динамики сегмента ST и клинически значимых пауз не выявлено.

ЭхоКГ в В- и М-режиме с допплеровским анализом (04.07.2019). Заключение: Нарушение локальной сократимости. Тромб в полости ЛЖ (размер 21×17 мм). Глобальная сократимость миокарда ЛЖ снижена (фракция выброса 40%).

Данные ЭКГ при выписке (04.07.2019; рис. 1, В): сохраняется подъем сегмента ST в отведениях I, AVL, V1–V5 с максимумом до 2 мм; выраженный регресс R в отведениях I, AVL, V2, V5, V6; QS в V3, V4; формирование отрицательного T в отведениях I, AVL, V1–V6 — подострая стадия переднераспространенного трансмурального ИМ ЛЖ.

Клинический диагноз. *Основное заболевание:* трансмуральный переднераспространенный инфаркт миокарда левого желудочка с подъемом сегмента ST от 25.06.2019. Механическая реканализация, тромбэкстракция, транслюминальная баллонная ангиопластика и стентирование ПНА стентом Promus Premier 3,5×28 мм от 25.06.2019. *Осложнения основного заболевания:* острая аневризма верхушечной переднеперегородочной области левого желудочка. Тромб в полости левого желудочка.

Пациент выписан 05.07.2019 под наблюдение врача-кардиолога поликлиники по месту жительства.

Состояние при выписке: удовлетворительное. Кожные покровы обычной окраски, отеков нет. В легких дыхание везикулярное, хрипов нет. ЧДД 16 в минуту. Тоны сердца приглушены, ритмичны. ЧСС 60 в минуту. АД 110/70 мм рт. ст. Живот мягкий, безболезненный. Данные коагулограммы: МНО 3,20; протромбиновое время 35,2 с.

Рекомендации при выписке: 1) диета с ограничением жиров, углеводов, соли; 2) медикаментозная терапия: клопидогрел 75 мг утром в течение 1 года, ацетилсалициловая кислота 75 мг вечером в течение 1 мес., варфарин 2,5 мг 1,5 таблетки вечером (контроль МНО, целевой уровень 2,0–3,0), омепразол 20 мг вечером, аторвастатин 40 мг вечером, спиронолактон 25 мг утром, бисопролол 2,5 мг утром, периндоприл 2,5 мг днем; 3) контроль ЭхоКГ через 10 дней (тромб в ЛЖ); контроль биохимических показателей крови, МНО.

Обсуждение

У данного больного имеются три классических фактора риска ИБС: мужской пол, курение и психоэмоциональный стресс при отсутствии наследственности по сердечно-сосудистым заболеваниям, повышения уровня холестерина, наличия в анамнезе сахарного диабета, гипертонии.

В то же время возраст пациента не предполагал наличие классических симптомов ИБС. Признаков атеросклероза коронарных артерий при коронароангиографии не выявлено. Стаж курения около двух лет до 10 сигарет в сутки, и только в течение последних 3 мес. перед ИМ — 20 сигарет в день, что соответствует индексу курильщика 1,3 пачка/лет, который не расценивается как значимый. Только длительное нахождение пациента в состоянии психоэмоционального напряжения (высокий уровень стресса по тесту Ридера) является существенным фактором риска развития ИМ.

Более важными факторами, которые могли спровоцировать развитие ИМ у этого пациента, являются длительные, около 8 лет, занятия спортом: боевыми единоборствами, бодибилдингом с регулярным использованием стероидных анаболических препаратов, таблеток метандростенолона и тестостерона внутримышечно. Это, вероятно, послужило причиной высокого уровня гемоглобина, эритроцитов и гематокрита в крови, т. к. такие изменения характерны для всех занимающихся атлетической гимнастикой и использующих препараты тестостерона. Известно, что увеличение числа эритроцитов приводит к сгущению крови и замедлению кровотока [7], что, в свою очередь, создает условия для развития тромбоза и могло послужить одной из причин тромбообразования у этого пациента.

В качестве еще одного значимого фактора риска развития ИМ можно рассматривать злоупотребление энергетическим напитком. Пациент регулярно в течение 8 лет употреблял до 1,5 л данного напитка в сутки. Одна банка объемом 250 мл содержит 80 мг кофеина. По данным Европейского агентства по безопасности продуктов питания, безопасным считается потребление в сутки до 400 мг кофеина [11]. В то же время в докладе агентства говорится, что неблагоприятный эффект в виде беспокойства, нервозности, бессонницы, тремора возникает при употреблении энергетических напитков с ежедневной дозой 250–500 мг кофеина, что говорит о перевозбуждении симпатической нервной системы и развитии на этом фоне различных неблагоприятных эффектов со стороны сердечно-сосудистой системы. В частности, повышение

систолического и диастолического АД отмечается при употреблении более 250 мг кофеина в сутки. Данные по ИМ противоречивы. Употребление кофе в суточной дозе 814 мл, или 4 и более чашек в день, независимо от способа его приготовления ассоциируется с повышенным риском возникновения ИМ [11, 12]. Такое количество кофе может в среднем содержать около 300–400 мг кофеина. Применительно к нашему пациенту, у которого среднесуточная доза потребления кофеина составляла около 480 мг, с учетом длительности и регулярности потребления можно сделать заключение о злоупотреблении энергетическим напитком и расценивать это как один из факторов риска развития ИМ.

Непосредственным триггером развития тромбоза в коронарной артерии и ИМ могла послужить перенесенная незадолго до этого инфекция, вероятно, с септицемией и сопровождавшаяся полиурией, что обусловило сгущение крови. Наличие инфекции приводит к активизации факторов системного воспаления, протромботической активности, повышенной биомеханической нагрузке и нарушению тонуса коронарных артерий, изменению метаболического баланса миокарда. Все эти факторы связывают с развитием ИМ на фоне инфекции, что было показано в различных исследованиях [13, 14].

Нарушение режима занятий спортом, возможно, также спровоцировало развитие ИМ. Оптимальным периодом для занятий спортом является промежуток времени с 14:00 до 20:00, когда в соответствии с циркадными ритмами нервная и нейроэндокринная системы находятся в фазе активности, температура тела повышается [15]. В день развития ИМ пациент начал тренировку около 22 ч, тогда как обычно тренировался днем. К этому времени пик физиологической активности организма пройден и организм не готов к интенсивным физическим нагрузкам.

В литературе имеются очень скудные данные о влиянии времени занятия спортом, в частности бодибилдингом, на развитие ИМ. Известно, что тяжелые физические нагрузки могут спровоцировать развитие ИМ, но нет данных о связи их с временным фактором [16–18]. Не во всех исследованиях нашла подтверждение гипотеза о наличии наиболее благоприятного временного диапазона для проявления физических качеств [19]. В связи с этим в описанном нами наблюдении трудно однозначно утверждать, что нарушение режима занятия спортом непосредственно повлияло на развитие ИМ.

Заключение

Представленное клиническое наблюдение интересно тем, что у пациента молодого возраста, длительно занимающегося бодибилдингом, с единственным традиционным фактором риска ИБС в виде длительного стрессового состояния, причиной ИМ могли стать такие специфические факторы, как длительное употребление анаболических стероидов и злоупотребление энергетическими напитками. Непосредственным же триггером, возможно, послужили перенесенная инфекция и позднее время начала тренировки. Развитие обширного трансмурального ИМ с формированием аневризмы ЛЖ при отсутствии поражения атеросклерозом коронарных артерий ставит вопрос о причинах массивного тромбоза и требует прояснения его механизма.

Список литературы Вы можете найти на сайте http://www.rmj.ru

Правила оформления статей, представляемых к публикации в «РМЖ»

Журнал «РМЖ» принимает к печати оригинальные статьи и обзоры по всем разделам медицины, которые ранее не были опубликованы либо приняты для публикации в других печатных и/или электронных изданиях. Все материалы, поступившие в редакцию и соответствующие требованиям настоящих правил, подвергаются рецензированию. Статьи, одобренные рецензентами и редколлегией, печатаются на безвозмездной основе для авторов. На коммерческой основе в журнале помещаются информационные и/или рекламные материалы отечественных и зарубежных рекламодателей.

Последовательность оформления статьи следующая: титульный лист, резюме, текст, библиографический список, таблицы, иллюстрации, подписи к иллюстрациям.

Титульный лист должен содержать:

1. Название статьи. В названии не допускается использование сокращений, аббревиатур, а также торговых (коммерческих) названий препаратов и медицинской аппаратуры.

2. Фамилии и инициалы авторов, их ученая степень, звание и основная должность.

3. Полное название учреждения и отдела (кафедры, лаборатории), в котором выполнялась работа, а также полный почтовый адрес учреждения.

4. Фамилия, имя, отчество и полная контактная информация автора, ответственного за связь с редакцией.

Далее информация, описанная в пп. 1–4, дублируется на английском языке. В английских названиях учреждений не следует указывать их полный государственный статус, опустив термины типа федеральное учреждение, государственное, бюджетное, образовательное, лечебное, профилактическое, коммерческое и пр.).

5. Источники финансирования в форме предоставления грантов, оборудования, лекарственных препаратов или всего перечисленного, а также сообщение о возможном конфликте интересов.

Резюме должно содержать не менее 250 слов для оригинальных статей и не менее 150 слов для обзоров и быть структурированным, т. е. повторять заголовки рубрик статьи: цель, методы, результаты, заключение.

Резюме к обзору литературы не структурируется.

Ниже помещаются ключевые слова (около 10), способствующие индексированию статьи в информационно-поисковых системах. Акцент должен быть сделан на новые и важные аспекты исследования или наблюдений.

Резюме и ключевые слова полностью дублируются на английском языке. Переводу следует уделять особое внимание, поскольку именно по нему у зарубежных коллег создается общее мнение об уровне работы. Рекомендуется пользоваться услугами профессиональных переводчиков.

Текстовая часть статьи должна быть максимально простой и ясной, без длинных исторических введений, необоснованных повторов, неологизмов и научного жаргона. Для обозначения лекарственных средств нужно использовать международные непатентованные наименования; уточнить наименование лекарства можно на сайте http://grls.rosminzdrav.ru/grls.aspx. При изложении материала рекомендуется придерживаться следующей схемы: а) введение и цель; б) материал и методы исследования; в) результаты; г) обсуждение; д) выводы/заключение; ж) литература. Для более четкой подачи информации в больших по объему статьях необходимо ввести разделы и подзаголовки внутри каждого раздела.

Все части рукописи должны быть напечатаны через 1,5 интервала, шрифт – Times New Roman, размер шрифта — 12, объем оригинальной статьи – до 10 страниц, обзора литературы — до 15 страниц (до 24 000 знаков).

Список литературы необходимо размещать в конце текстовой части рукописи и оформлять согласно стилю Vancouver (NLM). Источники в списке литературы необходимо указывать строго в порядке цитирования и нумеровать в строгом соответствии с их нумерацией в тексте статьи. Ссылку в тексте рукописи, таблицах и рисунках на литературный источник приводят в виде номера в квадратных скобках (например, [5]). Русскоязычные источники должны приводиться не только на языке оригинала (русском), но и на английском. Англоязычные источники публикуются на языке оригинала.

В список литературы следует включать статьи, преимущественно опубликованные в последние 5–10 лет в реферируемых журналах, а также монографии и патенты. Рекомендуется избегать цитирования авторефератов диссертаций, методических руководств, работ из сборников трудов и тезисов конференций.

Автор должен сохранить копии всех материалов и документов, представленных в редакцию.

Статьи, оформленные не по правилам, не рассматриваются.

Материалы для публикации в электронном виде следует направлять на адрес: postmaster@doctormedia.ru