DOI: 10.32364/2618-8430-2022-5-2-173-177

Инородные тела в желудке у ребенка 5 лет: особенности клинической симптоматики (клиническое наблюдение)

А.С. Бевз[1], Т.А. Бокова[1,2], Л.М. Елин[1]

[1]ГБУЗ МО МОНИКИ им. М.Ф. Владимирского, Москва, Россия
[2]РНИМУ им. Н.И. Пирогова, Москва, Россия

РЕЗЮМЕ
Инородные тела (ИТ) пищеварительного тракта являются актуальной проблемой современной педиатрии, что обусловлено неспецифичностью клинических симптомов, сложностью сбора анамнеза в силу возраста пациентов, а также низкой настороженностью как родителей, так и медицинских работников. Представлено описание клинического наблюдения диагностики и извлечения множественных ИТ желудка (конгломерат из 100 магнитных шариков размером по 0,3 см) у девочки 5 лет. Ребенок дважды госпитализировался в разные медицинские учреждения с различными направляющими диагнозами. Неспецифичность клинической симптоматики и предъявляемых жалоб способствовала несвоевременной диагностике, первоначальному исключению других, инфекционных (острый гастроэнтерит) и воспалительных (язвенный колит) заболеваний ЖКТ, а также необоснованному назначению лекарственных препаратов, в том числе антибиотиков. Описаны тактика ведения ребенка с магнитными ИТ в желудке и сложности при проведении их эндоскопического удаления. В целом от момента появления первых симптомов до постановки окончательного диагноза прошло более 3 нед. (24 дня). Представленное клиническое наблюдение демонстрирует необходимость тщательного сбора анамнеза и проведения своевременного диагностического поиска с использованием рентгенологических и эндоскопических методов визуализации независимо от возраста ребенка.
КЛЮЧЕВЫЕ СЛОВА: инородные тела, желудочно-кишечный тракт, дети, магнитные шарики, эндоскопия, рентгенография.
ДЛЯ ЦИТИРОВАНИЯ: *Бевз А.С., Бокова Т.А., Елин Л.М. Инородные тела в желудке у ребенка 5 лет: особенности клинической симптоматики (клиническое наблюдение). РМЖ. Мать и дитя. 2022;5(2):173–177. DOI: 10.32364/2618-8430-2022-5-2-173-177.*

Gastric foreign bodies in a 5-year child: pattern of clinical presentations (case report)

A.S. Bevz[1], T.A. Bokova[1,2], L.M. Elin[1]

[1]M.F. Vladimirskiy Moscow Regional Research and Clinical Institute, Moscow, Russian Federation
[2]Pirogov Russian National Research Medical University, Moscow, Russian Federation

ABSTRACT
Gastrointestinal foreign bodies (FB) are a relevant issue of present-day pediatrics due to non-specific clinical presentations, difficulties in collecting medical history because of child's age, and low awareness of parents and practitioners. The authors describe a 5-year girl with multiple gastric FBs (a conglomeration of hundred 0.3-cm magnetic balls). The girl was twice admitted to different hospitals with different incoming diagnoses. Non-specific clinical symptoms and complaints resulted in late diagnosis, primary exclusion of other infectious (acute gastroenteritis) and inflammatory (ulcerative colitis) GI disorders, and unreasonable prescription of medications including antibiotics. The authors address the management strategy for gastric magnetic FBs in this child and difficulties with their endoscopic removal. More than three weeks (24 days) had passed from the first symptoms to the final diagnosis. This case report illustrates the need for the accurate collection of medical history and timely diagnostic search using X-ray and endoscopic imaging irrespective of a child's age.
KEYWORDS: foreign bodies, gastrointestinal tract, children, magnetic balls, endoscopy, X-ray.
FOR CITATION: *Bevz A.S., Bokova T.A., Elin L.M. Gastric foreign bodies in a 5-year child: pattern of clinical presentations (case report). Russian Journal of Woman and Child Health. 2022;5(2):173–177 (in Russ.). DOI: 10.32364/2618-8430-2022-5-2-173-177.*

Введение

Инородные тела (ИТ) желудочно-кишечного тракта (ЖКТ) представляют собой одну из актуальных проблем современной педиатрии, и в частности детской хирургии, что обусловлено неспецифичностью клинических симптомов, сложностью сбора анамнеза в силу возраста пациентов, а также низкой настороженностью как родителей, так и медицинских работников.

По данным Федеральной службы государственной статистики, с 2016 по 2018 г. частота случаев попадания ИТ через естественные отверстия у детей от 0 до 17 лет выросла с 33,7 до 39,8 на 1000 человек [1], однако статистики по отдельным системам и органам не ведется. По данным проспективных наблюдений, средний возраст детей с ИТ составляет 3,7 года, гендерное соотношение 1:1 [2].

Согласно данным литературы до 57% случаев попадания ИТ в ЖКТ протекают бессимптомно [3]. Здесь важно помнить о поведенческих особенностях детей дошкольного возраста, когда познавание и изучение мира происходит в игровой форме и за счет использования всех органов чувств, включая органы вкуса, обоняния и осязания. В таком случае только тщательный сбор анамнеза может привести к правильной диагностической и лечебной тактике.

Единой классификации ИТ ЖКТ не существует, однако Д.В. Донской и соавт. [4] предложили рабочую классификацию, согласно которой ИТ делятся на инертные, химически активные, физически активные, механически активные и с комбинированным воздействием.

К симптомам ИТ в верхних отделах ЖКТ можно отнести вялость или беспокойство ребенка, снижение аппетита или полный отказ от еды, тошноту, рвоту, боли в животе. В некоторых случаях при ИТ пищевода у детей грудного и преддошкольного возраста возможно появление кашля, что может быть обусловлено анатомическими особенностями (физиологическим сужением пищевода) или большим размером ИТ. Это осложняет диагностический поиск, кроме того, часто данное состояние может скрываться под маской других заболеваний (ОРВИ, бронхиальной астмы и пр.) [3].

Не стоит забывать, что в последние годы отмечается тревожная тенденция изменения характера ИТ: все чаще дети заглатывают магниты и дисковые батарейки, которые могут привести к жизнеугрожающим состояниям [5–7]. Так, по данным ретроспективного наблюдения A.J. Speidel et al. [8], с 2005 по 2017 г. прирост случаев проглатывания кнопочных батареек и магнитных шариков в общем списке ИТ составил 91,5%. Дисковые батарейки за счет своего токсического и электрохимического воздействия могут вызвать ожог слизистой оболочки, некроз, перфорацию вплоть до развития перитонита. Магниты представляют собой опасность физического воздействия, так как в количестве более двух штук за счет намагничивания и фиксации между различными отделами ЖКТ вызывают образование участков ишемии, некроза, перфорации, а иногда и кишечной непроходимости [3–5, 7, 9].

Неспецифичность симптоматики и трудности диагностики демонстрирует представленное клиническое наблюдение.

Клиническое наблюдение

Девочка К., 5 лет, поступила в педиатрическое отделение ГБУЗ МО МОНИКИ им. М.Ф. Владимирского с жалобами на учащение дефекаций до 8 раз в сутки, изменение цвета стула до черного, многократную рвоту, повышение температуры тела и снижение аппетита.

Анамнез жизни: девочка родилась от 2-й беременности, протекавшей на фоне ОРЗ на ранних сроках, от вторых естественных родов в срок. Масса тела при рождении 2600 г, рост 48 см. Раннее развитие без особенностей. Аллергоанамнез: до двухлетнего возраста отмечалась сыпь на парацетомол. Из перенесенных заболеваний — ОРВИ (до 3 раз в год), грипп, острый бронхит. Семейный анамнез: у бабушки по материнской линии хронический алкоголизм, у матери язвенная болезнь желудка, старший брат 9 лет, учащийся, здоров. Жилищно-бытовые условия удовлетворительные.

При сборе анамнеза заболевания удалось установить, что за 2 нед. до госпитализации в педиатрическое отделение ЦРБ по месту жительства вечером у девочки появилась слабость, повысилась температура тела до 37,5 °С, она отказалась от еды, отмечались 3 эпизода рвоты, однократный оформленный стул черного цвета без патологических примесей. Ребенок не организован, не посещает детское дошкольное учреждение. Весь день девочка находилась дома, питалась домашней пищей. Никто в ближайшем окружении подобных жалоб не предъявлял.

Был вызван участковый педиатр, который расценил данные жалобы как проявления острого гастроэнтерита и рекомендовал терапию нифуроксазидом и смектитом диоктаэдрическим. На фоне терапии в течение 5 дней повторных эпизодов рвоты и повышения температуры тела отмечено не было, однако по-прежнему отмечался стул черного цвета, без патологических примесей, максимально до 6–8 раз в сутки. Ребенок жалоб на боли в животе не предъявлял, был активным, аппетит не был нарушен. Однако анализ кала дал положительный результат на скрытую кровь, в связи с чем было принято решение о госпитализации девочки в стационар с направляющим диагнозом «кишечная инфекция неуточненная».

Проведено инструментально-лабораторное обследование в условиях педиатрического отделения ЦРБ по месту жительства. В клиническом и биохимическом анализах крови, общем анализе мочи патологических изменений не выявлено. Результат анализа крови на сифилис, вирусные гепатиты В и С отрицательный. В копрологическом анализе отмечается неоформленная консистенция кала, цвет черный, споры грибов в большом количестве, соскоб на энтеробиоз отрицательный. Анализ кала на скрытую кровь дал слабоположительный результат. По данным ультразвукового исследования органов брюшной полости отмечались эхо-признаки перегибов в области тела и шейки желчного пузыря и реактивных изменений в паренхиме поджелудочной железы. За время госпитализации активных жалоб на боли в животе ребенок не предъявлял. При глубокой пальпации отмечалась умеренная болезненность в эпигастральной области и левой половине живота. Однако по-прежнему имелся стул черного цвета, преимущественно оформленный (тип 4 и 5 по Бристольской шкале), визуально примесь крови не наблюдалась. На 3-и сутки нахождения в стационаре (17-е сутки от начала заболевания) у ребенка появилась повторная рвота, температура до 38,6 °С, слабость и снижение аппетита (ребенок отказывался от еды). В последующие дни сохранялась субфебрильная температура (37,0–37,1 °С), вялость, сонливость, тошнота во время приема пищи. Стула в течение 3 дней не было. Эзофагогастродуоденоскопию (ЭГДС) провести не удалось в связи с эмоционально негативной реакцией девочки на исследование. Проводилась инфузионная терапия с введением цефотаксима, этилметилгидроксипиридина сукцината, *per os* ребенок получал глицин, циннаризин, ферментный препарат, экстракт артишока, L-карнитин, аскорбиновую кислоту + рутозид, витамин B_6 — без существенной положительной динамики.

На 22-е сутки от начала заболевания девочка переведена в педиатрическое отделение ГБУЗ МО МОНИКИ им. М.Ф. Владимирского с направляющим диагнозом: «Язвенный колит. Дисфункция билиарного тракта. Реактивный панкреатит. Вегетососудистая дистония по смешанному типу. Астено-невротическое состояние». При поступлении в отделение состояние ребенка средней тяжести.

Температура тела не повышена. Девочка активная, капризная. Симптомов интоксикации, обезвоживания нет. Сон сохранен. Аппетит снижен. Ребенок правильного телосложения, удовлетворительного питания. Физическое развитие гармоничное, на нижней границе нормы: масса тела 16 кг, рост 103 см. Кожа и видимые слизистые чистые, умеренной влажности. Живот мягкий, умеренно вздут, доступен глубокой пальпации. Печень у края реберной дуги и селезенка не пальпируются. Стула на момент осмотра не было (последний раз стул был за 3 дня до настоящего осмотра). В общем и биохимическом анализах крови показатели в пределах возрастных норм. Кальпротектин в кале <30 мкг/г. Активность α-амилазы в разовой порции мочи в пределах нормы, копрограмма без патологических изменений. Выполнена диагностическая ЭГДС, в ходе которой в средней трети тела желудка по большой кривизне выявлены множественные ИТ (магниты), шарообразной формы, размером до 0,2 см каждый, при этом слизистая оболочка желудка розовая, блестящая, складки извиты, воздухом расправляются. Перистальтика сохранена.

С учетом результатов эндоскопического исследования выполнена обзорная рентгенография брюшной полости для исключения перфорации полого органа, оценки наличия ИТ в кишечнике и с целью определения дальнейшей тактики лечения. На рентгенограммах органов брюшной полости (стоя) в проекции выходного отдела эктазированного желудка определяются тени множественных ИТ (конгломерат магнитов). Постбульбарные отделы свободны, ИТ в просвете не определяются (рис. 1).

При повторной беседе с матерью удалось выяснить, что старший ребенок принес набор магнитных шариков из школы, однако точную дату она назвать не смогла. И так как общее количество шариков в наборе составляло около 300 штук, потерю части из них она не заметила.

Для дальнейшего лечения девочка переведена в детское хирургическое отделение, где проведено экстренное эндоскопическое вмешательство по удалению ИТ из желудка в условиях операционной. В своде желудка визуализированы ранее выявленные ИТ — магнитные шарики размером до 0,3 см, сцепленные между собой в единый конгломерат ~4×2×2 см (рис. 2).

С техническими сложностями (сопротивление в местах физиологических сужений пищевода), с использованием корзинки Дормиа ИТ были поэтапно извлечены из желудка. Интраоперационно выполнено рентгенологическое исследование: ИТ в брюшной полости не визуализируются. Для исключения перфорации верхних отделов ЖКТ выполнена рентгеноскопия пищевода в вертикальном положении и с пероральным введением рентгеноконтрастного средства: акт глотания не нарушен, пищевод свободно проходим, признаков выхода контрастного препарата за пределы пищевода не отмечено. Также интраоперационно девочка осмотрена ЛОР-врачом: травм слизистой оболочки ротоглотки не выявлено, кровотечения нет. С помощью ларингоскопического анестезиологического клинка осмотрена гортань: слизистая оболочка умеренно гиперемирована. Надгортанник не изменен. В гортани интубационная трубка. Травмы слизистой не выявлено, кровотечений нет. Таким образом, эндоскопически было проведено полное удаление ИТ желудка — магнитных шариков в виде конгломерата в количестве 100 штук (рис. 3).

В послеоперационном периоде состояние девочки удовлетворительное. Температура тела не повышалась.

Рис. 1. Обзорная рентгенография брюшной полости (стоя) (тени множественных рентгеноконтрастных ИТ в проекции выходного отдела эктазированного желудка)

Fig. 1. Abdominal X-ray (standing up) shows the shadows of multiple radiopaque FBs at the exit of the ectatic stomach

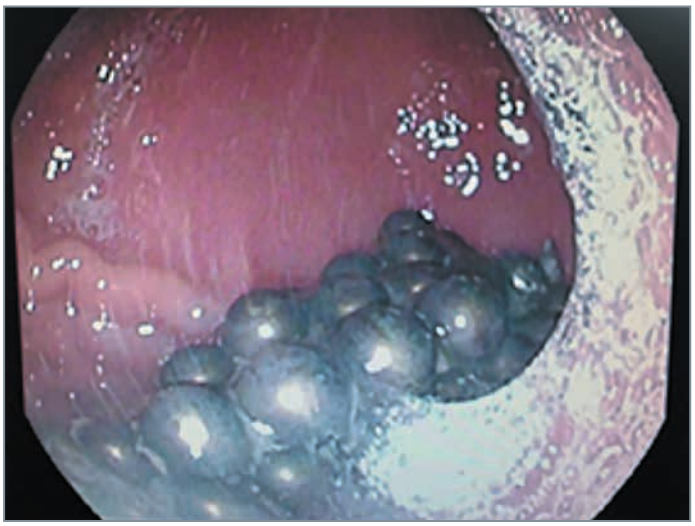

Рис. 2. Множественные ИТ (шарики-магниты) в полости желудка. Эндоскопическая визуализация

Fig. 2. Multiple FBs (magnetic balls) in the stomach (endoscopy)

Диспепсических проявлений не было. Живот мягкий, не напряжен, не вздут, безболезненный при пальпации. Перитонеальных симптомов нет. Перистальтика выслушивается. Стул оформленный, без патологических примесей. Важно отметить, что после удаления ИТ цвет стула нормализовался. Девочка выписана на 3-и сутки под наблюдение педиатра и гастроэнтеролога по месту жительства.

Рис. 3. Удаленные из полости желудка множественные ИТ (шарики-магниты в количестве 100 шт.)

Fig. 3. Multiple FBs removed from the stomach (magnetic balls, 100 pieces)

Обсуждение

Представленное клиническое наблюдение демонстрирует сложности своевременной диагностики ИТ желудка у ребенка 5 лет, обусловленные неспецифичностью предъявляемых жалоб и клинической симптоматики. Согласно данным анамнеза девочка самостоятельно, без влияния извне последовательно проглотила магнитные шарики (всего 100 штук). Причины, по которым ребенок, психомоторное развитие которого, согласно данным представленной медицинской документации и осмотров специалистов, соответствовало возрасту, это сделал, остались неизвестными. Свою мотивацию девочка объяснить затруднилась. Само наличие ИТ не доставляло ей дискомфорта до манифестации вышеописанной клинической картины, однако сколько времени прошло от момента проглатывания ИТ до появления жалоб, установить так и не удалось.

Инородные тела являются серьезной проблемой педиатрии. Все больше и больше приобретают популярность игрушки — магнитные шарики, проглатывание которых может протекать как бессимптомно, так и с неспецифической клиникой. В неявных и сомнительных случаях очень важны тщательный сбор анамнеза и своевременный диагностический поиск. Следует отметить, что тактика ведения детей с ИТ может быть различной. В некоторых случаях предлагается выжидательный подход, так как возможно прохождение мелких ИТ по ЖКТ и их выход из организма естественным путем. Однако в случаях попадания в ЖКТ ИТ — магнитов и батареек выжидательная тактика себя не оправдывает в связи с высоким риском развития осложнений и возможным летальным исходом [10, 11].

При ИТ пищевода и желудка успешно себя зарекомендовала ЭГДС, малотравматичный и информативный метод обследования, который первоочередно в экстренном порядке проводят также при эпизоде мелены [3, 4].

Заключение

Представленное клиническое наблюдение ИТ в ЖКТ у ребенка 5 лет демонстрирует сложности своевременной диагностики, обусловленные неспецифичностью предъявляемых жалоб и клинической симптоматики. Необходимы тщательный сбор анамнеза и проведение своевременного диагностического поиска с использованием рентгенологических и эндоскопических методов визуализации независимо от возраста ребенка. При подозрении на ИТ как можно раньше должна выполняться обзорная рентгенография брюшной полости, шеи и грудной клетки в передне-задней и боковых проекциях. Для выявления рентгенонегативного ИТ требуется исследование с контрастированием.

Литература

1. Здравоохранение в России. 2019: статистический сборник. Росстат. М.; 2019.
2. Ершова Е.С. Осложнения после проглатывания инородных тел детьми. Региональный вестник. 2020;1(40):15–16.
3. Пискунов В.С., Никитин Н.А. Инородные тела пищевода у детей. В кн.: Материалы X Юбилейной Международной научно-практической конференции молодых ученых-медиков. Курск, 26–27 февраля 2016 года. Курск; 2016:162–164.
4. Донской Д.В., Ионов Д.В., Коровин С.А. и др. Классификация и лечебная тактика при инородных телах желудочно-кишечного тракта у детей. Детская хирургия. 2017;21(3):127–130. DOI: 10.18821/1560-9510-2017-21-3-127-130.
5. Vijaysadan V., Perez M., Kuo D. Revisiting swallowed troubles: intestinal complications caused by two magnets. A case report, review and proposed revising of an algorithm for the management of foreign body ingestion. J Am Board Fam Med. 2006;19(5):511–516. DOI: 10.3122/jabfm.19.5.511.
6. Butterworth J., Feltis B. Toy magnet ingestion in children: revising the algorithm. J Pediatr Surg. 2007;42(12):E3–E5. DOI: 10.1016/j.jpedsurg.2007.09.001.
7. Бастрыгин А.В., Сычев М.Ю., Савенко А.Ю., Жила Н.Г. Особенности диагностики и лечебной тактики при инородных телах верхних отделов желудочно-кишечного тракта в детском возрасте. Дальневосточный медицинский журнал. 2010;2:61–62.
8. Speidel A.J., Wölfle L., Mayer B., Posovszky C. Increase in foreign body and harmful substance ingestion and associated complications in children: a retrospective study of 1199 cases from 2005 to 2017. BMC Pediatr. 2020;20(1):560. DOI: 10.1186/s12887–020–02444–8.
9. Петлах В.И. Инородные тела желудочно-кишечного тракта у детей: классификация, диагностика и тактика лечения. Лечение и профилактика. 2021;11(2):52–61.
10. Михайлова О.Е., Великанов А.В., Чукреев В.И. и др. Инородные тела желудочно-кишечного тракта у детей. Вестник Уральского государственного медицинского университета. 2015;4:51–54.
11. George A.T., Motiwale S. Magnets, children and the bowel: a dangerous attraction? World J Gastroenterol. 2012;18(38):5324–5328. DOI: 10.3748/wjg.v18.i38.5324.

References

1. Health care in Russia. 2019: statistical compendium. Rosstat. M.; 2019 (in Russ.).
2. Yershova Ye.S. Complications after swallowing foreign bodies by children. Regional'nyy vestnik. 2020;1(40):15–16 (in Russ.).
3. Piskunov V.S., Nikitin N.A. Foreign bodies of the esophagus in children. In: Materials of the X Anniversary International Scientific and Practical Conference of Young Medical Scientists, Kursk, February 26–27, 2016. Kursk; 2016:162–164 (in Russ.).

4. Donskoj D.V., Ionov D.V., Korovin S.A. et al. Classification and treatment of foreign bodies in the gastrointestinal tract. Detskaya hirurgiya. 2017;21(3):127–130 (in Russ.). DOI: 10.18821/1560-9510-2017-21-3-127-130.
5. Vijaysadan V., Perez M., Kuo D. Revisiting swallowed troubles: intestinal complications caused by two magnets. A case report, review and proposed revising of an algorithm for the management of foreign body ingestion. J Am Board Fam Med. 2006;19(5):511–516. DOI: 10.3122/jabfm.19.5.511.
6. Butterworth J., Feltis B. Toy magnet ingestion in children: revising the algorithm. J Pediatr Surg. 2007;42(12):E3–E5. DOI: 10.1016/j.jpedsurg.2007.09.001.
7. Bastrygin A.V., Sychev M.Yu., Savenko A.Yu., Zhila N.G. Diagnostic features and treatment tactics in upper gastrointestinal section foreign bodies in children. Dal'nevostochnyj medicinskij zhurnal. 2010;2:61–62 (in Russ.).
8. Speidel A.J., Wölfle L., Mayer B., Posovszky C. Increase in foreign body and harmful substance ingestion and associated complications in children: a retrospective study of 1199 cases from 2005 to 2017. BMC Pediatr. 2020;20(1):560. DOI: 10.1186/s12887–020–02444–8.
9. Petlah V.I. Foreign bodies of the gastrointestinal tract in children: classification, diagnosis and treatment tactics. The Journal of Disease Treatment and Prevention. 2021;11(2):52–61 (in Russ.).
10. Mikhaylova O.Ye., Velikanov A.V., Chukreyev V.I. et al. Foreign bodies of the gastrointestinal tract in children. Vestnik Ural'skogo gosudarstvennogo meditsinskogo universiteta. 2015;4:51–54 (in Russ.).
11. George A.T., Motiwale S. Magnets, children and the bowel: a dangerous attraction? World J Gastroenterol. 2012;18(38):5324–5328. DOI: 10.3748/wjg.v18.i38.5324.

СВЕДЕНИЯ ОБ АВТОРАХ:

Бевз Анна Сергеевна — *младший научный сотрудник отделения педиатрии ГБУЗ МО МОНИКИ им. М.Ф. Владимирского; 129110, Россия, г. Москва, ул. Щепкина, д. 61/2; ORCID iD 0000-0002-4954-4872.*

Бокова Татьяна Алексеевна — *д.м.н., доцент, руководитель педиатрического отделения ГБУЗ МО МОНИКИ им. М.Ф. Владимирского; 129110, Россия, г. Москва, ул. Щепкина, д. 61/2; профессор кафедры педиатрии с инфекционными болезнями у детей ФДПО РНИМУ им. Н.И. Пирогова; 117997, г. Москва, ул. Островитянова, д. 1; ORCID iD 0000-0001-6428-7424.*

Елин Леонид Михайлович — *научный сотрудник отделения детской хирургии ГБУЗ МО МОНИКИ им. М.Ф. Владимирского; 129110, Россия, г. Москва, ул. Щепкина, д. 61/2; ORCID iD 0000-0003-2230-9220.*

Контактная информация: *Бокова Татьяна Алексеевна, e-mail: bta2304@mail.ru.*

Прозрачность финансовой деятельности: *никто из авторов не имеет финансовой заинтересованности в представленных материалах или методах.*

Конфликт интересов *отсутствует.*

Статья поступила *02.03.2022.*

Поступила **после рецензирования** *29.03.2022.*

Принята в печать *21.04.2022.*

ABOUT THE AUTHORS:

Anna S. Bevz — *junior researcher of the Pediatric Department, M.F. Vladimirskiy Moscow Regional Research and Clinical Institute; 61/2, Shchepkin str., Moscow, 129110, Russian Federation; ORCID iD 0000-0002-4954-4872.*

Tatyana A. Bokova — *Dr. Sc. (Med.), Associate Professor, Head of the Pediatric Department, M.F. Vladimirskiy Moscow Regional Research and Clinical Institute; 61/2, Shchepkin str., Moscow, 129110, Russian Federation; professor of the Department of Pediatrics with Infectious Diseases in Children of the Faculty of Additional Professional Education, Pirogov Russian National Research Medical University; 1, Ostrovityanov str., Moscow, 117437, Russian Federation; ORCID iD 0000-0001-6428-7424.*

Leonid M. Elin — *researcher of the Department of Children's Surgery, M.F. Vladimirskiy Moscow Regional Research and Clinical Institute; 61/2, Shchepkin str., Moscow, 129110, Russian Federation; ORCID iD 0000-0003-2230-9220.*

Contact information: *Tatyana A. Bokova, e-mail: bta2304@mail.ru.*

Financial Disclosure: *authors have no financial or property interest in any material or method mentioned.*

There is no **conflict of interests**.

Received *02.03.2022.*

Revised *29.03.2022.*

Accepted *21.04.2022.*