DOI: 10.32364/2311-7729-2022-22-2-108-115

Первый опыт применения бролуцизумаба в лечении неоваскулярной возрастной макулярной дегенерации

А.Н. Куликов, Д.С. Мальцев, А.Ю. Малафеева, С.М. Перминова, В.Р. Жалимова, А.С. Васильев, А.А. Казак

Военно-медицинская академия им. С.М. Кирова, Санкт-Петербург, Россия

РЕЗЮМЕ

Цель исследования: *оценить эффективность и безопасность применения препарата бролуцизумаб у российской популяции пациентов с неоваскулярной возрастной макулярной дегенерацией (нВМД).*

Материал и методы: *в исследование было включено 47 пациентов с нВМД, разделенных на 2 группы. В 1-ю группу включено 13 пациентов (13 глаз), ранее не получавших лечения: 12 мужчин и 1 женщина, средний возраст 72,4±9,5 года, средняя острота зрения (ОЗ) 0,43±0,32 знака. Во 2-ю группу включено 34 пациента (34 глаза), с активностью заболевания на фоне проводимого лечения: 25 мужчин и 9 женщин, средний возраст 74,1±8,0 года, средняя ОЗ 0,46±0,25 знака. Всем пациентам было выполнено не менее 2 интравитреальных инъекций препарата бролуцизумаб (всего 137 инъекций) с интервалом 1 мес. Контрольный осмотр проводился через 1 мес. после второй инъекции. Оценивали максимально корригированную ОЗ, центральную толщину сетчатки (ЦТС), макулярный объем (МО), различные типы жидкости и нежелательные явления.*

Результаты исследования: *отмечено статистически значимое увеличение ОЗ с 34,9±6,6 до 44,1±4,2 знака (p=0,02) в 1-й группе, а у пациентов 2-й группы данный показатель не изменился и составил 35,0±3,5 знака до начала терапии и 33,8±3,7 знака после завершения лечения (p>0,05). У пациентов 1-й группы ЦТС и МО статистически значимо уменьшились, в то время как во 2-й группе статистически значимое сокращение выявлено только для МО (p<0,05). Обе группы пациентов продемонстрировали статистически значимое снижение кумулятивной частоты встречаемости различных типов жидкости (p<0,05).*

Заключение: *при лечении препаратом бролуцизумаб пациенты с нВМД, ранее не получавшие лечение, демонстрируют существенное улучшение анатомо-функциональных показателей, а у пациентов с активностью нВМД на фоне проводимого лечения другими анти-VEGF-препаратами отмечается существенное снижение активности заболевания с тенденцией к улучшению анатомических показателей, однако без функциональных изменений.*

Ключевые слова: *возрастная макулярная дегенерация, бролуцизумаб, оптическая когерентная томография, антиангиогенная терапия.*

Для цитирования: *Куликов А.Н., Мальцев Д.С., Малафеева А.Ю. и др. Первый опыт применения бролуцизумаба в лечении неоваскулярной возрастной макулярной дегенерации. Клиническая офтальмология. 2022;22(2):108–115. DOI: 10.32364/2311-7729-2022-22-2-108-115.*

The first experience with brolucizumab for neovascular age-related macular degeneration

A.N. Kulikov, D.S. Maltsev, A.Yu. Malafeeva, S.M. Perminova, V.R. Zhalimova, A.S. Vasiliev, A.A. Kazak

S.M. Kirov Military Medical Academy, St. Petersburg, Russian Federation

ABSTRACT

Aim: *to assess the efficacy and safety of brolucizumab in Russian patients with neovascular age-related macular degeneration (nAMD).*

Patients and Methods: *this study enrolled 47 patients with nAMD divided into two groups. Group 1 included 13 treatment-naïve patients/13 eyes (12 men and 1 woman, mean age 72.4±9.5 years, mean best-corrected visual acuity (BCVA) 0.43±0.32). Group 2 included 34 patients having active nAMD despite ongoing treatment/34 eyes (25 men and 9 women, mean age 74.1±8.0 years, mean BCVA 0.46±0.25). All patients received at least two intravitreal injections of brolucizumab (in total, 137 injections) with a 1-month interval. Patients were examined one month after the 2nd injections. BCVA, central macular thickness (CMT), macular volume (MV), sub/intraretinal fluid, and adverse events were evaluated.*

Results: *in group 1, a significant increase in BCVA from 34.9±6.6 letters to 44.1±4.2 letters (p=0.02) was reported. Meanwhile, in group 2, BCVA remained unchanged (35.0±3.5 letters before treatment vs. 33.8±3.7 letters after treatment, p>0.05). In group 1, CMT and MV significantly reduced, while in group 2, only MV significantly reduced (p<0.05). A significant reduction in the cumulative rate of sub/intraretinal fluid was detected in both groups (p<0.05).*

Conclusions: *treatment-naïve patients who received brolucizumab demonstrated a significant improvement of anatomical and functional parameters. Meanwhile, patients with active nAMD despite ongoing treatment who received brolucizumab demonstrated a significant reduction in disease activity and tendency to the improvement of anatomical (but not functional) parameters.*

Keywords: *age-related macular degeneration, brolucizumab, optical coherence tomography, anti-VEGF therapy.*

For citation: *Kulikov A.N., Maltsev D.S., Malafeeva A.Yu. et al. The first experience with brolucizumab for neovascular age-related macular degeneration. Russian Journal of Clinical Ophthalmology. 2022;22(2):108–115 (in Russ.). DOI: 10.32364/2311-7729-2022-22-2-108-115.*

Введение

Неоваскулярная форма возрастной макулярной дегенерации (нВМД) — заболевание, связанное с патологическим ростом сосудов из сосудистой оболочки через мембрану Бруха в пространство под пигментным эпителием сетчатки или субретинальное пространство в макулярной области. Несмотря на успехи в терапии нВМД в течение последних 10–15 лет, это заболевание по-прежнему остается частой причиной слабовидения у пожилых пациентов. Одной из важных проблем в лечении нВМД является баланс между анатомо-функциональным улучшением и организационной нагрузкой на участников процесса лечения. Другими словами, для достижения стабильного улучшения необходимы частые и регулярные интравитреальные инъекции, что увеличивает объем работы врача, частоту визитов пациента в лечебное учреждение и вовлеченность родственников в лечение. В связи с изменениями эпидемиологической обстановки из-за появления новых штаммов SARS-CoV-2 доступность специализированной медицинской помощи существенно ограничена, включая возможность планового проведения интравитреальных инъекций [1, 2].

В этих условиях становится очевидной польза внедрения препаратов с пролонгированным действием, в частности препарата бролуцизумаб, который может вводиться пациенту с частотой 1 раз в 12 нед., что в 1,5 раза реже по сравнению с текущим стандартом лечения. Бролуцизумаб представляет собой одноцепочечный фрагмент гуманизированного антитела (ScFv, single-chain variable fragment) с молекулярной массой 26 кДа, который является наименьшей функциональной единицей антитела. Это позволяет вводить в одной дозе большее количество препарата, чем при применении зарегистрированных ранее антител к фактору роста эндотелия сосудов (VEGF), с потенциальной возможностью более длительного действия и более высокой пенетрацией в ткани. Бролуцизумаб с высокой аффинностью связывается с различными изоформами VEGF-A (в частности, с VEGF110, VEGF121 и VEGF165), тем самым препятствуя связыванию VEGF-A с его рецепторами (VEGFR-1 и VEGFR-2) [3, 4]. Бролуцизумаб был одобрен для клинического применения в лечении нВМД на территории России в конце 2020 г. и стал применяться в клинической практике с середины 2021 г. Однако на сегодняшний день в России отсутствуют собственные данные по безопасности и эффективности применения данного препарата. Кроме того, если эти показатели у пациентов, ранее не получавших лечение, подробно изучены в многоцентровых исследованиях, то у пациентов, резистентных к ранее проводившейся терапии, они исследованы недостаточно.

Цель исследования: оценить эффективность и безопасность применения препарата бролуцизумаб у российской популяции пациентов с нВМД.

Материал и методы

Проспективное интервенционное исследование было проведено на базе кафедры офтальмологии им. проф. В.В. Волкова Военно-медицинской академии им. С.М. Кирова. В исследование было включено 47 пациентов: 13 пациентов, ранее не получавших антиангиогенное лечение (1-я группа), и 34 пациента с активностью нВМД на фоне ранее проводившейся антиангиогенной терапии (2-я группа). *Критериями включения* были диагноз нВМД с любым типом хориоидальной неоваскуляризации, затрагивающей фовеальную область, и выполнение не менее 2 инъекций препарата бролуцизумаб. *Критериями исключения* были наличие иной сопутствующей ретинальной патологии (включая окклюзии вен сетчатки), снижение прозрачности оптических сред, способное повлиять на результаты оптической когерентной томографии (ОКТ), а также внутриглазное воспаление в анамнезе.

Все пациенты прошли стандартное офтальмологическое обследование и ОКТ на момент включения в исследование, а в дальнейшем — при каждом ежемесячном визите в клинику для контроля и проведения очередной инъекции. В ходе офтальмологического обследования особое внимание уделяли выявлению признаков внутриглазного воспаления в виде цитоза во влаге передней камеры, витреита и васкулита сосудов сетчатки. ОКТ проводили на аппарате RTVue-XR (Optovue, США). Дополнительно статус цитоза во влаге передней камеры был исследован с помощью ОКТ переднего сегмента протоколом сканирования 3D-Cornea по ранее описанной методике [5]. Также все пациенты прошли дополнительное обследование с помощью сканирующей лазерной офтальмоскопии (F-10, NIDEK, Япония) с целью оценки воспалительной реакции в стекловидном теле.

Оптическая когерентная томография включала получение макулярной карты с дальнейшим извлечением из нее показателей центральной толщины сетчатки (ЦТС) и макулярного объема (МО). Кроме того, путем просмотра всех структурных сканов макулярной карты определяли наличие какого-либо из типов жидкости: жидкости под пигментным эпителием сетчатки (ПЭС), субретинальной жидкости (СРЖ) или интраретинальной жидкости (ИРЖ). ИРЖ определяли как наличие гипорефлективных округлых полостей в нейросенсорной сетчатке по крайней мере на одном кросс-секционном скане. СРЖ определяли как гипорефлективное пространство между нейросенсорной сетчаткой и ПЭС как минимум на одном кросс-секционном скане. Жидкость под ПЭС определяли как гипорефлективное пространство между мембраной Бруха и ПЭС. Для оценки активности заболевания также анализировали кумулятивную частоту встречаемости различных типов жидкости у каждого пациента, под которой подразумевали сочетание типов жидкости в одном глазу и изменение этого сочетания на фоне лечения.

Для статистической обработки данных использовали программный пакет MedCalc 18.4.1 (MedCalc Software, Бельгия). Данные представлены как среднее ± стандартное отклонение. Однофакторный дисперсионный анализ с повторениями использовали для оценки статистической значимости различий ОЗ до лечения и после выполнения 2 инъекций. Статистическую значимость изменения частоты обнаружения ИРЖ, СРЖ и жидкости под ПЭС оценивали с помощью теста χ^2. Кумулятивную частоту встречаемости различных типов жидкости сравнивали с помощью теста Вилкоксона. Разницу считали статистически значимой при $p<0,05$.

Результаты исследования

Всего в исследование было включено 47 пациентов, разделенных на 2 группы. В 1-ю группу вошли 13 пациентов (13 глаз), ранее не получавших антиангиогенное лечение:

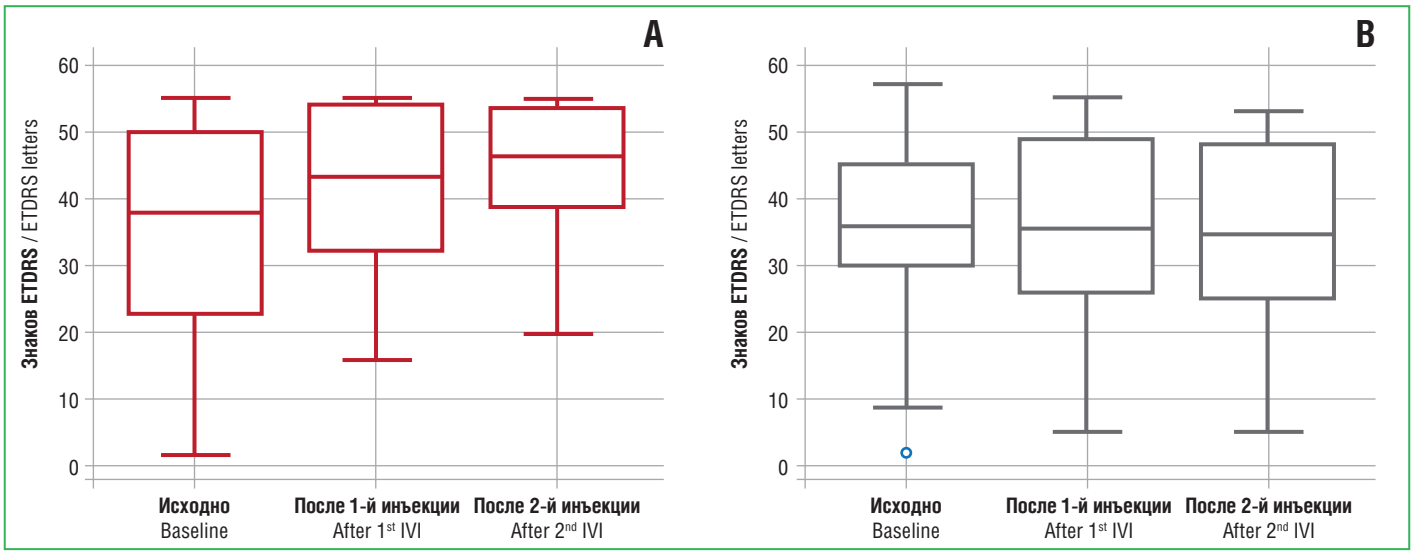

Рис. 1. Изменения максимальной корригированной остроты зрения у пациентов 1-й (A) и 2-й (B) групп
Fig. 1. Changes in BCVA in groups 1 (A) and 2 (B)

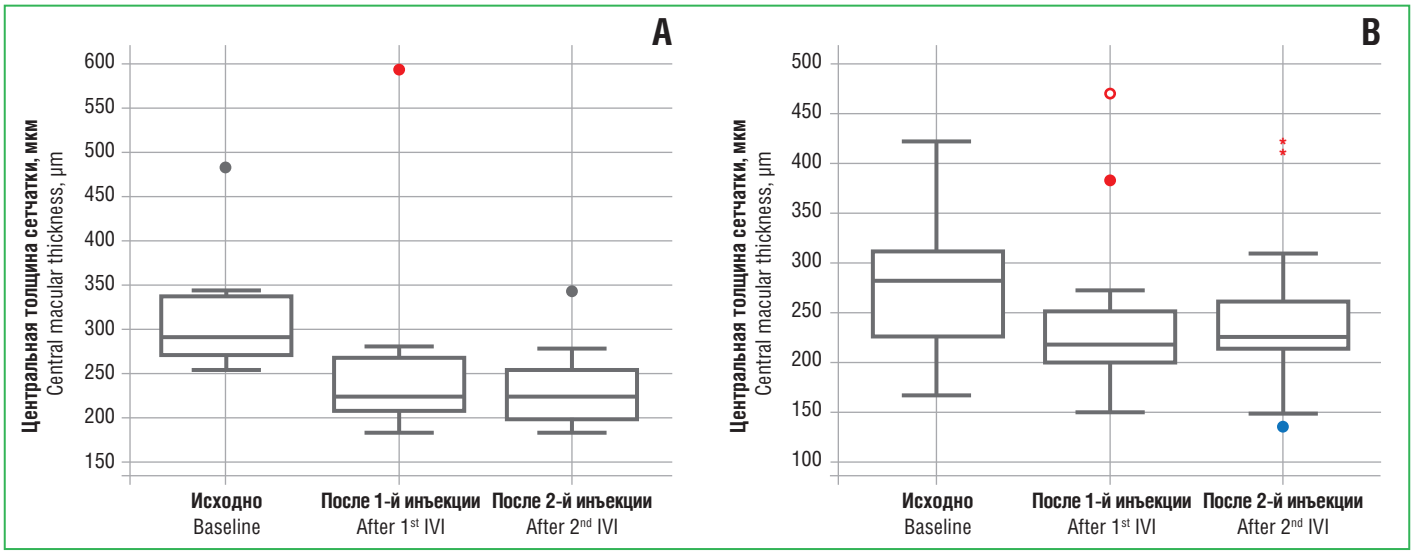

Рис. 2. Изменения центральной толщины сетчатки у пациентов 1-й (A) и 2-й (B) групп
Fig. 2. Changes in CMT in groups 1 (A) and 2 (B)

12 мужчин и 1 женщина, средний возраст которых составил 72,4±9,5 года, средняя ОЗ 0,43±0,32 (28,4±20,4 знака таблицы ETDRS) и ЦТС 331,0±99,2 мкм. Во 2-ю группу вошли 34 пациента (34 глаза) с активностью нВМД на фоне ранее проводившейся антиангиогенной терапии (пациенты получили 9,4±5,5 инъекции за 17,3±6,1 мес., соблюдая режим *pro re nata*): 25 мужчин и 9 женщин, средний возраст 74,1±8,0 года, средняя ОЗ 0,46±0,25 (34,3±14,1 знака таблицы ETDRS), ЦТС 293,5±73,8 мкм. Среди пациентов 1-й группы 11 больных получили по 2 инъекции, 9 пациентов — по 3 инъекции препарата. Среди пациентов 2-й группы 29 больных получили по 2 инъекции, 10 пациентов — по 3 инъекции. Таким образом, всего было выполнено 137 инъекций.

За период исследования не было зарегистрировано серьезных нежелательных явлений, связанных с внутриглазным воспалением. У 1 пациента был выявлен витреит легкой степени тяжести, обнаруженный через 2 дня после первой инъекции препарата бролуцизумаб, купированный однократной субконъюнктивальной инъекцией 0,1% раствора дексаметазона и инстилляциями местного стероидного препарата в течение 3 сут, после чего пациент продолжил лечение тем же препаратом.

Среди пациентов 1-й группы, которые получили по 2 инъекции (11 больных), ОЗ исходно, после 1-й и 2-й инъекций составила 34,9±6,6, 41,4±5,1 и 44,1±4,2 знака таблицы ETDRS соответственно, со статистически значимой тенденцией к увеличению (p=0,02) (рис. 1A). Было обнаружено статистически значимое снижение показателей ЦТС с 317,8±26,0 мкм до 272,8±47,1 мкм и до 236,4±18,3 мкм (p=0,05) (рис. 2A), а также статистически значимое уменьшение МО (p=0,04) с 6,24±0,42 мм^3 до 5,4±0,12 мм^3 и до 5,27±0,12 мм^3 (рис. 3A) исходно, после 1-й и 2-й инъекций соответственно. Частота обнаружения ИРЖ исходно, после 1-й и 2-й инъекций соответственно составила 15,4, 9,1 и 0,0% (p=0,22). Частота обнаружения жидкости под ПЭС исходно, после 1-й и 2-й инъекций соответственно составила 76,9, 36,3 и 11,1% (p=0,002). Частота обнаружения СРЖ исходно, после 1-й и 2-й инъекций соответственно составила 100,0, 36,3

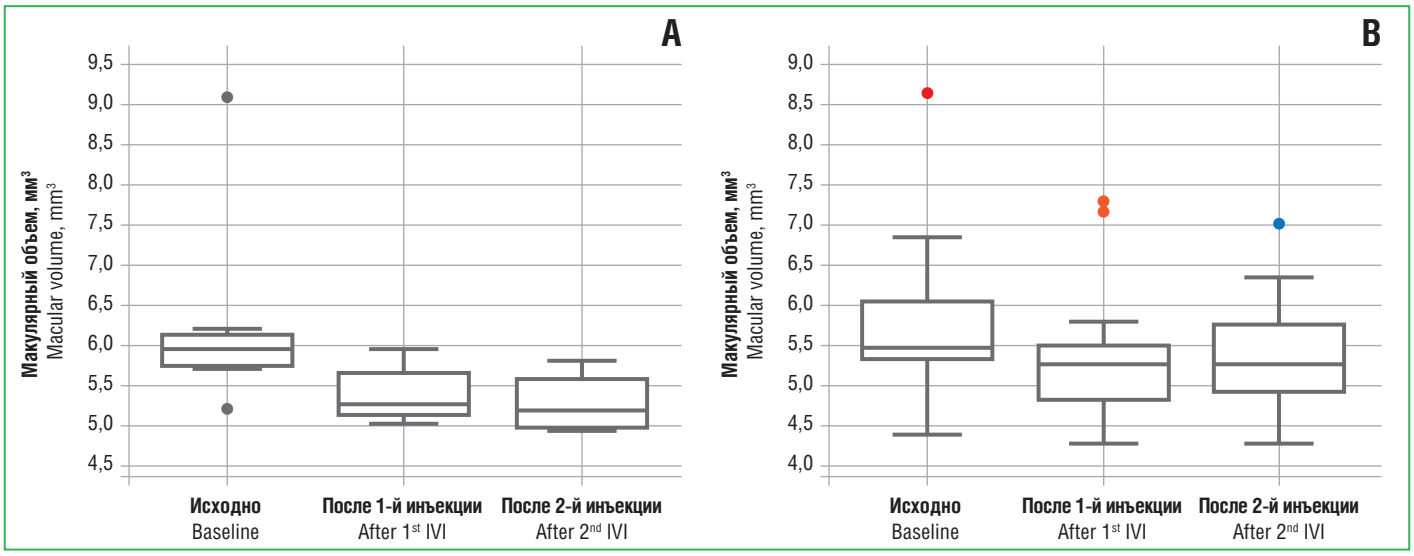

Рис. 3. Изменения макулярного объема у пациентов 1-й (А) и 2-й (В) групп
Fig. 3. Changes in MV in groups 1 (A) and 2 (B)

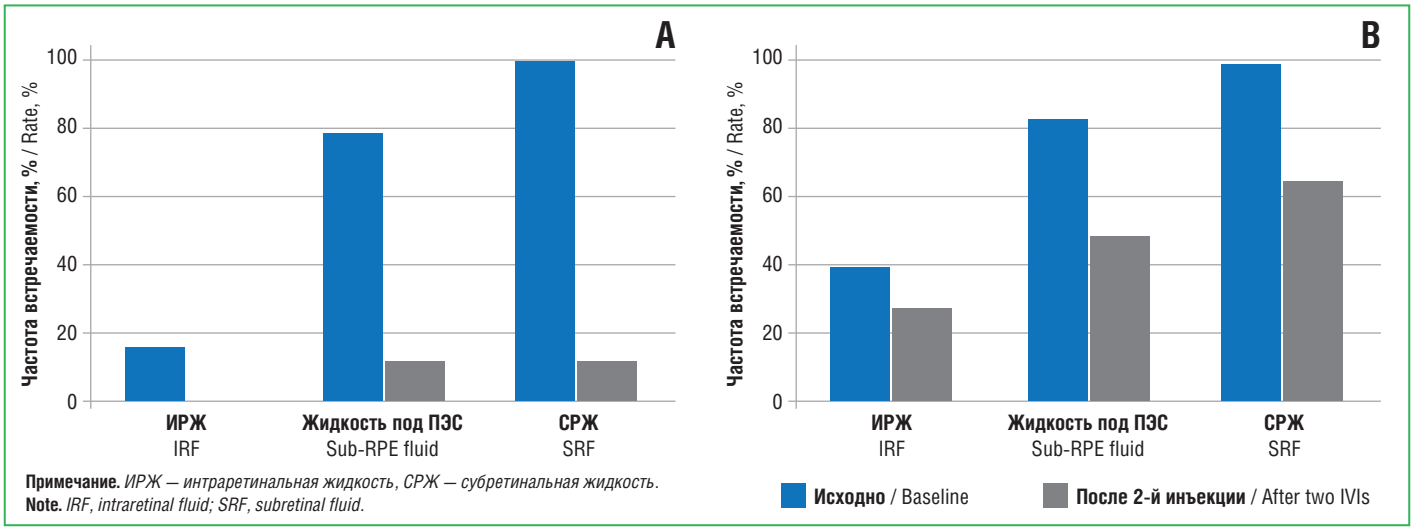

Рис. 4. Изменения частоты встречаемости различных видов экссудативной жидкости у пациентов 1-й (А) и 2-й (В) групп
Fig. 4. Changes in the rate of sub/intraretinal fluid in groups 1 (A) and 2 (B)

и 11,1% (p<0,0001) (рис. 4А). Анализ кумулятивной частоты встречаемости различных типов жидкости показал статистически значимое снижение медианного значения с 2 до 0 (p=0,004) (рис. 5А, 6).

Во 2-й группе пациентов, получивших по 2 инъекции, ОЗ исходно, после 1-й и 2-й инъекций соответственно составила 35,0±3,5, 36,0±3,5 и 33,8±3,7 знака таблицы ETDRS, без статистически значимой тенденции к изменению (p>0,05) (рис. 1В). Не было отмечено статистически значимой тенденции в снижении показателя ЦТС (p=0,06), который составил исходно, после 1-й и 2-й инъекций 276,7±16,8, 238,2±19,1 и 245,2±18,3 мкм соответственно (рис. 2В). Статистически значимая тенденция (p=0,04) была выявлена для изменения МО, который составил 5,76±0,23, 5,35±0,2 и 5,37±0,17 мм³ исходно, после 1-й и 2-й инъекций соответственно (рис. 3В). Частота обнаружения ИРЖ исходно, после 1-й и 2-й инъекций соответственно составила 38,2, 11,5 и 26,3% (p>0,05). Частота обнаружения жидкости под ПЭС исходно, после 1-й и 2-й инъекций соответственно составила 82,4, 56,0 и 47,4% (p>0,05). Частота обнаружения субретинальной СРЖ исходно, после 1-й и 2-й инъекций соответственно составила 97,1, 42,3 и 63,2% (p>0,05) (рис. 4В). Анализ кумулятивной частоты встречаемости различных типов жидкости показал статистически значимое снижение медианного значения с 2 до 1 (p=0,013) (рис. 5В и 7).

Обсуждение

Мы проанализировали первый собственный опыт применения препарата бролуцизумаб для лечения нВМД у пациентов, ранее не получавших лечение или демонстрирующих активность заболевания на фоне ранее проводившейся терапии. В данное исследование были включены пациенты, которым было выполнено по 2 инъекции, что продиктовано необходимостью получить как можно более ранние результаты в условиях начала широкого клинического применения бролуцизумаба на территории России. Исследование показало существенное анатомическое и функциональное улучшение у пациентов 1-й группы, что проявлялось

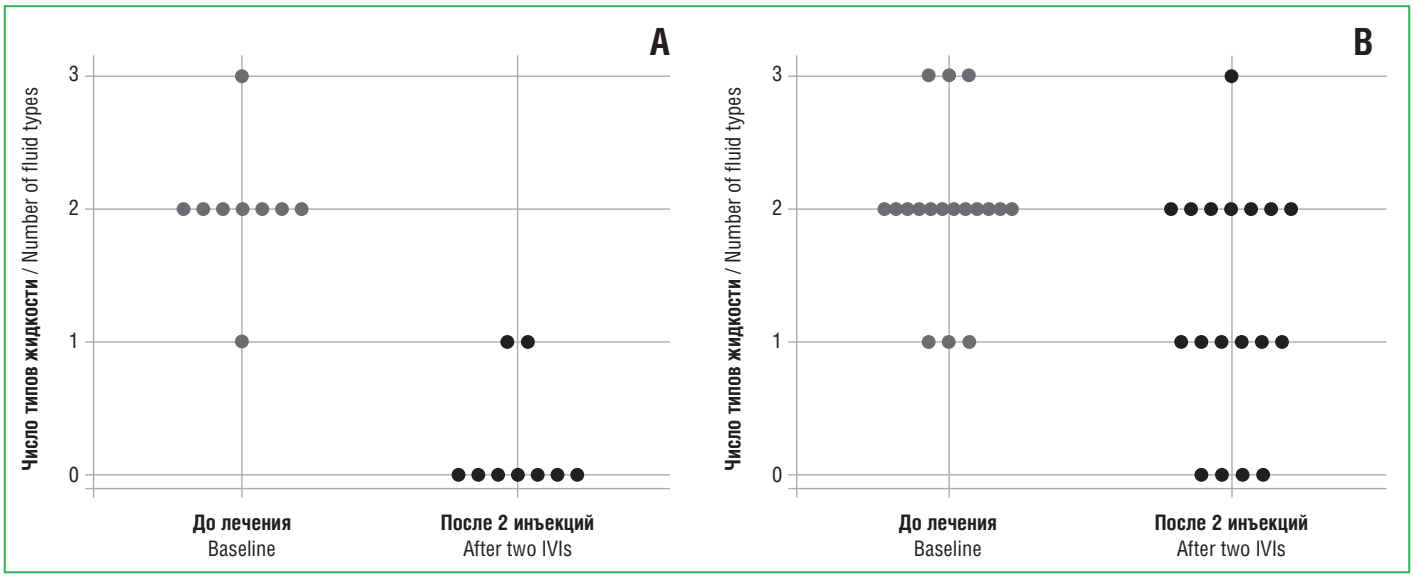

Рис. 5. Изменения кумулятивной встречаемости различных видов жидкости у пациентов 1-й (A) и 2-й (B) групп

Fig. 5. Changes in the cumulative rate of sub/intraretinal fluid in groups 1 (A) and 2 (B)

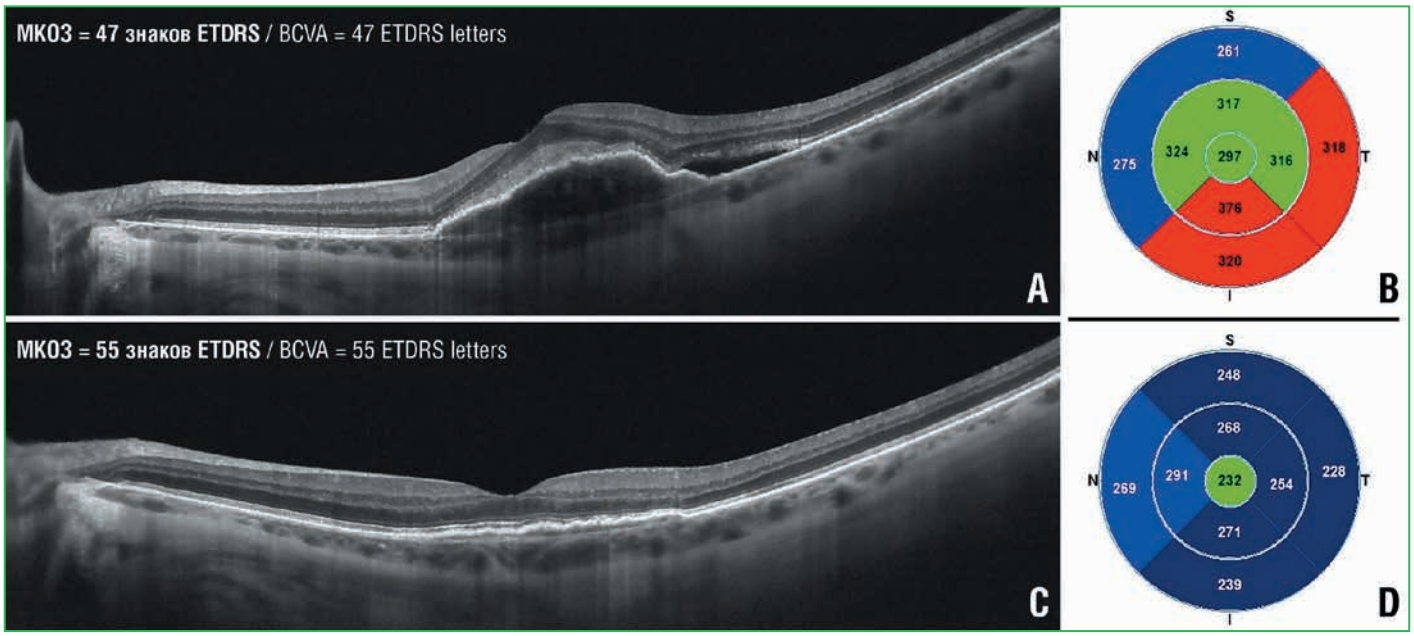

Рис. 6. Клинический пример изменения анатомо-функционального статуса у пациента 1-й группы: исходно (A, B) и после выполнения 2 инъекций препарата бролуцизумаб (C, D)

Fig. 6. Anatomical functional changes in a group 1 patient: at baseline (A, B) and after two IVIs of brolucizumab (C, D)

существенным снижением ЦТС, МО и увеличением ОЗ. Мы обнаружили выраженное снижение частоты встречаемости различных типов жидкости, в том числе статистически значимое снижение кумулятивной встречаемости (сочетания) различных типов жидкости, стремящееся к нулю, что можно интерпретировать как тенденцию к полному подавлению активности заболевания. Среди пациентов 1-й группы статистически значимые различия не были достигнуты для изменения частоты встречаемости ИРЖ из-за малого числа наблюдений, поскольку исходно только 2 пациента демонстрировали этот признак. Однако следует подчеркнуть, что после 2 инъекций ни в одном случае этот вид жидкости не определялся. Среднее увеличение ОЗ в нашем исследовании среди пациентов 1-й группы составило около 1 строки.

Эти данные соответствуют анатомо-функциональным показателям и их динамике в регистрационных клинических исследованиях эффективности и безопасности препарата бролуцизумаб HAWK [6] и HARRIER [7]: среднее увеличение ОЗ на 6 знаков и снижение ЦТС на 160–180 мкм к 3 мес. от начала лечения после выполнения 2 инъекций. Кроме того, наши данные соответствуют результатам исследований HAWK [6] и HARRIER [7] в отношении подавления активности заболевания по частоте встречаемости различных типов жидкости: к концу периода исследования (96 нед.) частота встречаемости ИРЖ или СРЖ составила 24%, что на 35–37% меньше по сравнению с таковыми при применении препарата афлиберцепт, а частота встречаемости жидкости под ПЭС составила 11–17%, что на 23–27% меньше, чем на фоне терапии афлиберцептом.

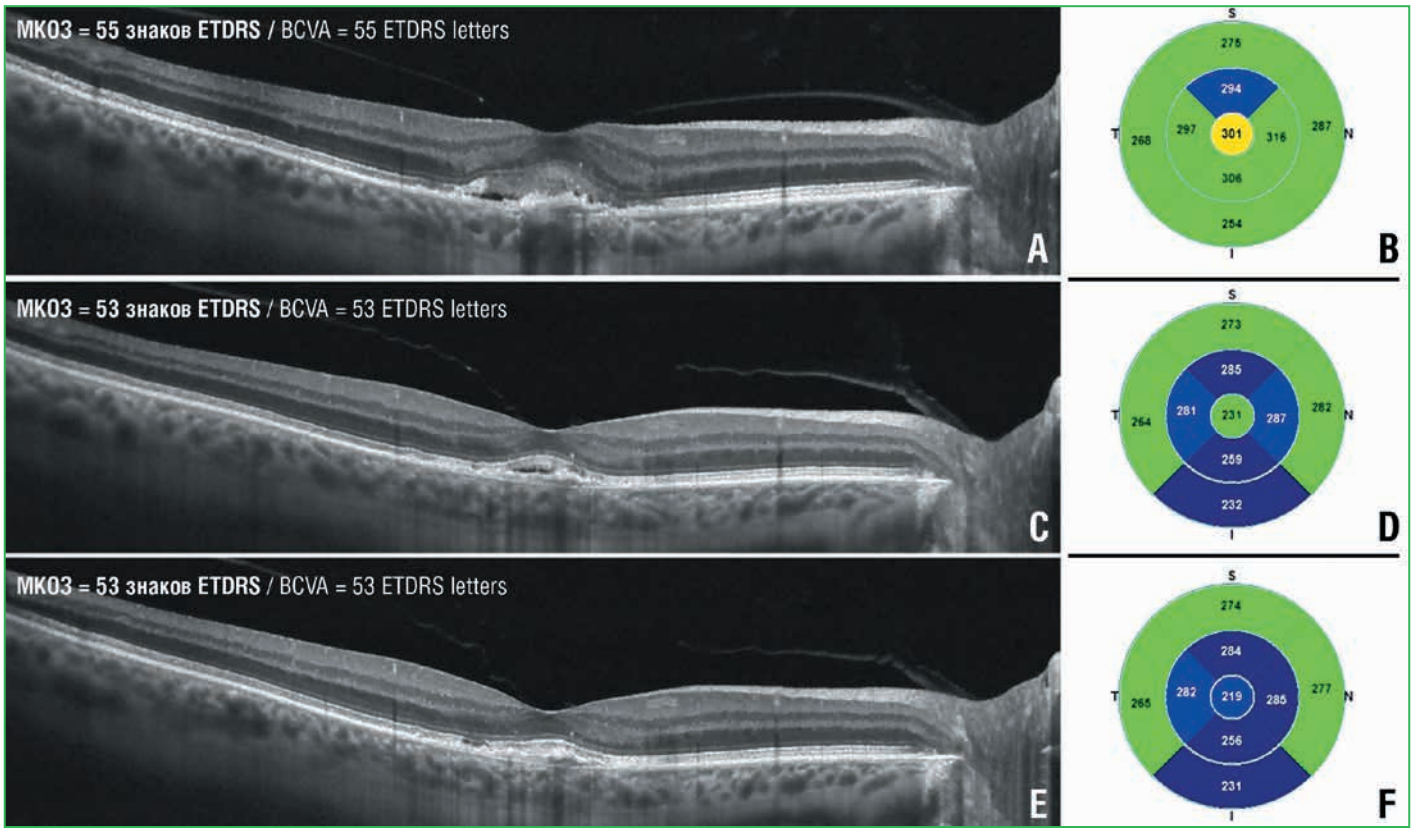

Рис. 7. Клинический пример изменения анатомо-функционального статуса у пациента 2-й группы: исходно (A, B), после проведения терапии афлиберцептом (C, D) и после 2 инъекций препарата бролуцизумаб (E, F)

Fig. 7. Anatomical functional changes in a group 2 patient: at baseline (A, B), after IVIs of aflibercept (C, D), and after two IVIs of brolucizumab (E, F)

С ростом числа исследований в области терапии нВМД стала понятна роль оценки различных типов жидкости и ЦТС по данным ОКТ, что нашло отображение в 2021 г. в федеральных клинических рекомендациях «Макулярная дегенерация возрастная» [8] как подход к оценке активности заболевания. Согласно изменениям анатомические параметры, наряду с ОЗ, являются ключевыми факторами активности заболевания, используемыми для мониторинга эффективности терапии и принятия решения о начале/возобновлении лечения пациента с ВМД. Признаками активности заболевания могут быть снижение ОЗ вследствие данного состояния и/или ухудшение анатомических параметров: появление макулярных геморрагий (в том числе геморрагических отслоек ПЭС или нейросенсорной сетчатки) и/или появление/увеличение скопления ИРЖ (отека нейросенсорной сетчатки), и/или появление/увеличение скопления СРЖ (отслойки нейросенсорной сетчатки), и/или появление/усиление экстравазального выхода красителя при флюоресцентной ангиографии.

Несмотря на относительно длительное применение препарата бролуцизумаб в клинической практике в США, данных о его эффективности и безопасности у пациентов, ранее получавших лечение, все еще мало. В то же время эта когорта будет наиболее обширной в начале применения препарата на территории России, и эти данные представляются достаточно ценными для реальной клинической практики.

В нашем исследовании мы проанализировали показатели пациентов, ранее получавших лечение препаратом афлиберцепт, которые демонстрировали активность заболевания наличием различных типов жидкости. В этой группе пациентов мы не выявили статистически значимого снижения частоты встречаемости каждого из типов жидкости по отдельности, хотя численные показатели снизились по каждому из них на 12–35%, что в целом соответствует динамике частоты встречаемости различных типов жидкости, показанной ранее в исследованиях HAWK [6] и HARRIER [7]. Отсутствие статистически значимых различий можно объяснить недостаточным числом наблюдений. Однако следует отметить, что кумулятивная частота встречаемости различных типов жидкости продемонстрировала статистически значимое снижение. Также, хотя численные показатели ЦТС демонстрировали снижение, к 3 мес. наблюдения оно оказалось статистически незначимым. В то же время статистически значимую тенденцию к уменьшению показал МО, что, вероятно, говорит о большей ценности этого показателя в оценке ранней динамики при переводе таких пациентов на лечение препаратом бролуцизумаб. За 3-месячный период наблюдения мы не обнаружили существенных изменений ОЗ, что, с одной стороны, может быть объяснено малым числом выполненных инъекций, а с другой — выраженными анатомическими изменениями за предшествующий период лечения (без полного подавления активности заболевания). Эти данные также могут указывать на потенциальные преимущества раннего полного подавления активности заболевания более эффективным препаратом по сравнению с переводом на такой препарат в случае резистентности заболевания к ранее проводившемуся лечению.

В этом краткосрочном исследовании мы не столкнулись с тяжелыми нежелательными реакциями в виде внутриглазного воспаления, хотя, по данным ранее выполненных исследований, их частота в реальной клинической практике может составлять около 2,4% [9]. В реальной клинической практике уровень риска развития внутриглазного воспаления был повышен у пациентов с предшествующими его эпизодами. Если рассматривать единственный случай витреита легкой степени тяжести, купированный приемом местного стероидного препарата, как внутриглазное воспаление, вызванное интравитреальной инъекцией, то частота нежелательных явлений в нашем исследовании составляет 2,1%.

Ограничениями данного исследования являются небольшое число включенных случаев и короткий срок наблюдения, однако все пациенты проходили обследование с помощью методов мультимодальной диагностики, и мы можем рассчитывать, что ни один, даже самый легкий, случай внутриглазного воспаления, кроме описанного выше, не был пропущен.

Заключение

По результатам проведенного нами исследования, несмотря на короткий период наблюдения и малое число выполненных интравитреальных инъекций бролуцизумаба, пациенты 1-й группы демонстрировали существенное улучшение анатомо-функциональных показателей, полностью соответствующее полученным ранее результатам в зарубежных многоцентровых исследованиях. При этом пациенты 2-й группы продемонстрировали существенное снижение активности заболевания с тенденцией к улучшению анатомических показателей, однако без статистически значимых функциональных изменений. Таким образом, полученные нами результаты доказывают необходимость дальнейших исследований у данной группы пациентов, а также, вероятно, преимущества раннего полного подавления активности заболевания по сравнению с подавлением активности после периода относительной резистентности к проводившемуся ранее антиангиогенному лечению.

Литература

1. Харакозов А.С., Куликов А.Н., Мальцев Д.С. Влияние перерыва антиангиогенной терапии на анатомо-функциональный статус пациентов с неоваскулярной возрастной макулярной дегенерацией. Офтальмологические ведомости. 2021;14(1):35–42. DOI: 10.17816/OV59966.
2. Харакозов А.С., Куликов А.Н., Мальцев Д.С. Предпочтительный режим антиангиогенной терапии афлиберцептом после перерыва в лечении неоваскулярной возрастной макулярной дегенерации. Офтальмологические ведомости. 2021;14(3):17–23. DOI: 10.17816/OV79934.
3. Brown D.M., Emanuelli A., Bandello F. et al. KESTREL and KITE: 52-week results from two Phase III pivotal trials of brolucizumab for diabetic macular edema. Am J Ophthalmol. 2022;238:157–172. DOI: 10.1016/j.ajo.2022.01.004.
4. Nguyen Q.D., Das A., Do D.V. et al. Brolucizumab: Evolution Through Preclinical and Clinical Studies and the Implications for the Management of Neovascular Age-Related Macular Degeneration. Ophthalmology. 2020;127:963–976. DOI: 10.1016/j.ophtha.2019.12.031.
5. Kulikov A.N., Maltsev D.S., Kazak A.A., Burnasheva M.A. Anterior chamber particles are associated with reduction of intraocular pressure after selective laser trabeculoplasty. Br J Ophthalmol. 2020;104:1508–1511. DOI: 10.1136/bjophthalmol-2019-315445.
6. Dugel P.U., Koh A., Ogura Y. et al. HAWK and HARRIER: phase 3, multicenter, randomized, double-masked trials of brolucizumab for neovascular age-related macular degeneration. Ophthalmology. 2020;127:72–84. DOI: 10.1016/j.ophtha.2019.04.017.
7. Dugel P.U., Singh S.R., Koh A. et al. HAWK and HARRIER: 96-Week outcomes from the phase 3 trials of brolucizumab for neovascular age-related macular degeneration. Ophthalmology. 2021;128:89–99. DOI: 10.1016/j.ophtha.2020.06.028.
8. Возрастная макулярная дегенерация. Клинические рекомендации (утв. Минздравом России) (Электронный ресурс.) URL: https://legalacts.ru/doc/klinicheskie-rekomendatsii-vozrastnaja-makuljarnaja-degeneratsija-utv-minzdravom-rossii (дата обращения: 14.01.2022).
9. Khanani A.M., Zarbin M.A., Barakat M.R. et al. Safety outcomes of brolucizumab in neovascular age-related macular degeneration: results from the IRIS registry and KOMODO healthcare map. JAMA Ophthalmol. 2022;140:20–28. DOI: 10.1001/jamaophthalmol.2021.4585.

References

1. Kharakozov A.S., Kulikov A.N., Maltsev D.S. Effects of treatment interruption on anatomical and functional status of eyes with neovascular age-related macular degeneration receiving anti-VEGF therapy. Ophthalmology J. 2021;14:35–42 (in Russ.). DOI: 10.17816/OV59966.
2. Kharakozov A.S., Kulikov A.N., Maltsev D.S. Preferred treatment regimen of aflibercept after treatment interruption in patients with neovascular age-related macular degeneration. Ophthalmology J. 2021;14:17–23 (in Russ.). DOI: 10.17816/OV79934.
3. Brown D.M., Emanuelli A., Bandello F. et al. KESTREL and KITE: 52-week results from two Phase III pivotal trials of brolucizumab for diabetic macular edema. Am J Ophthalmol. 2022;238:157–172. DOI: 10.1016/j.ajo.2022.01.004.
4. Nguyen Q.D., Das A., Do D.V. et al. Brolucizumab: Evolution Through Preclinical and Clinical Studies and the Implications for the Management of Neovascular Age-Related Macular Degeneration. Ophthalmology. 2020;127:963–976. DOI: 10.1016/j.ophtha.2019.12.031.
5. Kulikov A.N., Maltsev D.S., Kazak A.A., Burnasheva M.A. Anterior chamber particles are associated with reduction of intraocular pressure after selective laser trabeculoplasty. Br J Ophthalmol. 2020;104:1508–1511. DOI: 10.1136/bjophthalmol-2019-315445.
6. Dugel P.U., Koh A., Ogura Y. et al. HAWK and HARRIER: phase 3, multicenter, randomized, double-masked trials of brolucizumab for neovascular age-related macular degeneration. Ophthalmology. 2020;127:72–84. DOI: 10.1016/j.ophtha.2019.04.017.
7. Dugel P.U., Singh S.R., Koh A. et al. HAWK and HARRIER: 96-Week outcomes from the phase 3 trials of brolucizumab for neovascular age-related macular degeneration. Ophthalmology. 2021;128:89–99. DOI: 10.1016/j.ophtha.2020.06.028.
8. Age-related macular degeneration. Clinical recommendations (approved by the Russian Ministry of Health) (Electronic resource.) URL: https://legalacts.ru/doc/klinicheskie-rekomendatsii-vozrastnaja-makuljarnaja-degeneratsija-utv-minzdravom-rossii (access date: 14.01.2022) (in Russ.).
9. Khanani A.M., Zarbin M.A., Barakat M.R. et al. Safety outcomes of brolucizumab in neovascular age-related macular degeneration: results from the IRIS registry and KOMODO healthcare map. JAMA Ophthalmol. 2022;140:20–28. DOI: 10.1001/jamaophthalmol.2021.4585.

СВЕДЕНИЯ ОБ АВТОРАХ:

Куликов Алексей Николаевич — *д.м.н., профессор, начальник кафедры офтальмологии Военно-медицинской академии им. С.М. Кирова; 194044, Россия, г. Санкт-Петербург, ул. Боткинская, д. 21; ORCID iD 0000-0002-5274-6993.*

Мальцев Дмитрий Сергеевич — *д.м.н., заведующий отделением лазерной хирургии клиники офтальмологии Военно-медицинской академии им. С.М. Кирова; 194044, Россия, г. Санкт-Петербург, ул. Боткинская, д. 21; ORCID iD 0000-0001-6598-3982.*

Малафеева Анна Юрьевна — *заведующая отделением витреоретинальной хирургии клиники офтальмологии Военно-медицинской академии им. С.М. Кирова; 194044, Россия, г. Санкт-Петербург, ул. Боткинская, д. 21; ORCID iD 0000-0001-9957-1804.*

Перминова Софья Михайловна — *клинический ординатор клиники офтальмологии Военно-медицинской академии им. С.М. Кирова; 194044, Россия, г. Санкт-Петербург, ул. Боткинская, д. 21; ORCID iD 0000-0001-5697-5630.*

Жалимова Валерия Рафаэлевна — *врач-офтальмолог клиники офтальмологии Военно-медицинской академии им. С.М. Кирова; 194044, Россия, г. Санкт-Петербург, ул. Боткинская, д. 21; ORCID iD 0000-0001-8024-0300.*

Васильев Александр Сергеевич — *врач-офтальмолог клиники офтальмологии Военно-медицинской академии им. С.М. Кирова; 194044, Россия, г. Санкт-Петербург, ул. Боткинская, д. 21; ORCID iD 0000-0002-0635-4438.*

Казак Алина Алексеевна — *клинический ординатор клиники офтальмологии Военно-медицинской академии*

им. С.М. Кирова; 194044, Россия, г. Санкт-Петербург, ул. Боткинская, д. 21; ORCID iD 0000-0002-6855-2384.
Контактная информация: *Мальцев Дмитрий Сергеевич, e-mail: glaz.med@yandex.ru.*
Прозрачность финансовой деятельности: *никто из авторов не имеет финансовой заинтересованности в представленных материалах или методах.*
Конфликт интересов *отсутствует.*
Статья поступила *15.02.2022.*
Поступила **после рецензирования** *15.03.2022.*
Принята в печать *07.04.2022.*

ABOUT THE AUTHORS:
Aleksey N. Kulikov — *Dr. Sc. (Med.), Professor, Head of the Department of Ophthalmology, S.M. Kirov Military Medical Academy; 21, Botkinskaya str., St. Petersburg, 194044, Russian Federation; ORCID iD 0000-0002-5274-6993.*
Dmitriy S. Maltsev — *Dr. Sc. (Med.), Head of the Department of Laser Surgery of the Clinics of Ophthalmology, S.M. Kirov Military Medical Academy; 21, Botkinskaya str., St. Petersburg, 194044, Russian Federation; ORCID iD 0000-0001-6598-3982.*
Anna Yu. Malafeeva — *Head of Department of Vitreoretinal Surgery of the Clinics of Ophthalmology, S.M. Kirov Military Medical Academy; 21, Botkinskaya str., St. Petersburg, 194044, Russian Federation; ORCID iD 0000-0001-9957-1804.*
Sof'ya M. Perminova — *clinical resident of the Clinics of Ophthalmology, S.M. Kirov Military Medical Academy; 21, Botkinskaya str., St. Petersburg, 194044, Russian Federation; ORCID iD 0000-0001-5697-5630.*
Valeria P. Zhalimova — *ophthalmologist of the Clinics of Ophthalmology, S.M. Kirov Military Medical Academy; 21, Botkinskaya str., St. Petersburg, 194044, Russian Federation; ORCID iD 0000-0001-8024-0300.*
Aleksandr S. Vasile'v — *ophthalmologist of the Clinics of Ophthalmology, S.M. Kirov Military Medical Academy; 21, Botkinskaya str., St. Petersburg, 194044, Russian Federation; ORCID iD 0000-0002-0635-4438.*
Alina A. Kazak — *clinical resident of the Clinics of Ophthalmology, S.M. Kirov Military Medical Academy; 21, Botkinskaya str., St. Petersburg, 194044, Russian Federation; ORCID iD 0000-0002-6855-2384.*
Contact information: *Dmitriy S. Maltsev, e-mail: glaz.med@yandex.ru.*
Financial Disclosure: *no authors have a financial or property interest in any material or method mentioned.*
There is no **conflict of interests**.
Received *15.02.2022.*
Revised *15.03.2022.*
Accepted *07.04.2022.*